1904

Stanford
OCT
26
1904

EXPERIMENTELLE UNTERSUCHUNGEN ZUR LEHRE VON DER ATROPHIE GELÄHMTER MUSKELN.

HABILITATIONSSCHRIFT

ZUR

ERLANGUNG DER VENIA DOCENDI

DER

HOHEN MEDIZINISCHEN FAKULTÄT

DER

KGL. BAYR. FRIEDRICH-ALEXANDERS-UNIVERSITÄT

ZU

ERLANGEN

VORGELEGT VON

DR. MED. FRIEDRICH JAMIN,
APPROB. ARZT, I. ASSISTENT AN DER MEDIZINISCHEN KLINIK.

JENA.
VERLAG VON GUSTAV FISCHER.
1904.

Digitized by the Internet Archive
in 2026

https://archive.org/details/IA40153716_0086

EXPERIMENTELLE UNTERSUCHUNGEN
ZUR LEHRE VON DER
ATROPHIE GELÄHMTER MUSKELN.

HABILITATIONSSCHRIFT

ZUR

ERLANGUNG DER VENIA DOCENDI

DER

HOHEN MEDIZINISCHEN FAKULTÄT

DER

KGL. BAYR. FRIEDRICH-ALEXANDERS-UNIVERSITÄT

ZU

ERLANGEN

VORGELEGT VON

DR. MED. FRIEDRICH JAMIN,
APPROB. ARZT, I. ASSISTENT AN DER MEDIZINISCHEN KLINIK.

JENA.
VERLAG VON GUSTAV FISCHER.
1904.

Alle Rechte vorbehalten.

Inhaltsübersicht.

Seite

Einleitung 1

Versuchsanordnung 5

Mikroskopische Technik 13

Versuchsberichte 22

Die anatomischen Veränderungen bei der Muskelatrophie 94

A. Makroskopisches Verhalten. Gewicht 94

B. Mikroskopisches Verhalten 99

1. Struktur der kontraktilen Substanz: Muskelfibrillen und Sarkoplasma, Längs- und Querstreifung 101

2. Die scheinbar degenerativen Veränderungen der kontraktilen Substanz: Wachsartige oder hyaline Degeneration. Scheinbare Hypertrophie der Muskelfasern 106

3. Vakuolenbildung. Ödem 123

4. Fettinfiltration. Körnchen- und Pigmentbildung 125

5. Verhalten der Faserbreite 129

6. Verhalten der Muskelkerne 135

7. Verhalten des interstitiellen Binde- und Fettgewebes und der Gefäße 144

8. Verhalten der intramuskulären Nervenverzweigungen und der Muskelspindeln 150

Die Beziehungen der Entartungsreaktion zu dem anatomischen Verhalten der atrophischen Muskeln 159

Zusammenfassung 169

Verzeichnis der benützten Schriften 172

Einleitung.

Wie eine Steigerung der Muskeltätigkeit beim gesunden erwachsenen Menschen nicht nur zu einer Kräftigung sondern auch zu einer Volumsvermehrung der in höherem Grade beanspruchten Skelettmuskeln führt, so hat jede Störung der Muskelaktion neben einer Schwächung der Muskelkraft auch eine Verminderung des Muskelvolumens zur Folge. Die Abnahme des Muskels ist aber sehr verschieden je nach den Ursachen seiner Funktionsstörung. Sie erreicht die höchsten Grade und kann zum völligen Muskelschwund führen, wenn die Muskulatur dem willkürlichen Gebrauch durch eine Schädigung im Nervensystem entzogen ist. Dennoch machen sich auch bei der durch Lähmungen verursachten Muskelatrophie bemerkenswerte Differenzen geltend, je nachdem die Läsion im Nervensystem die cerebralen motorischen Innervationszentren und die von da zum Rückenmark verlaufenden motorischen Bahnen oder die spinalen motorischen Zentren in den grauen Vordersäulen und die peripherischen motorischen Nerven betroffen hat. Im ersten Falle kann trotz vollkommenen Ausfalls der willkürlichen Bewegungsfähigkeit die Muskelatrophie sich nur im bescheidenen Maße ausbilden, im zweiten Falle schreitet sie rasch und unaufhaltsam fort, bis von den gelähmten Muskeln nur ein dürftiger Rest von Bindegewebe und Fett übrig bleibt. Im ersten Falle bleibt für gewöhnlich die elektrische Erregbarkeit der Muskeln unverändert erhalten, im zweiten wird sie in charakteristischer Weise verändert, es läßt sich die sogenannte Entartungsreaktion nachweisen. Endlich sollte nach der Ansicht vieler Autoren auch die mikroskopische Struktur je nach der Art der Lähmung in den Muskeln eine verschiedenartige sein; im ersten Falle eine einfache Atrophie, im zweiten Falle eine degenerative

Atrophie. Diejenigen Formen von Muskelatrophie, welche nicht durch organische Lähmungen, sondern durch anderweitig verursachten Mindergebrauch oder Ernährungsstörungen veranlaßt sind, wie bei Knochenbrüchen, Gelenkserkrankungen, bei langwierigen Allgemeinerkrankungen, bei lokalen Schädigungen durch Tumoren und dergleichen, hat man teils nach dem Verhalten der elektrischen Erregbarkeit, teils nach dem pathologischen Befunde den erstgenannten cerebralen Muskelatrophieen als einfache Atrophieen zur Seite gestellt. Danach schien es, als ob der Muskelschwund nach Schädigung der spinalen Zentren und der peripherischen Nerven, oder des sogenannten „peripherischen (II.) motorischen Neurons" abgesehen von den klinischen Kennzeichen auch pathologisch-anatomisch eine Sonderstellung einnehmen würde. Hierfür hat man darin eine Erklärung gesucht, daß den Vorderhornganglienzellen außer ihren motorischen Funktionen auch ein besonderer trophischer Einfluß auf die Muskeln innewohnen sollte.

Da es eine große Krankheitsgruppe gibt, die durch einen fortschreitenden Muskelschwund in verschiedenen Gebieten der Körpermuskulatur ohne irgendwelche nachweisbare äußere oder innere Ursache gekennzeichnet ist, so war es naheliegend, die Vorstellungen von dem Einfluß der Rückenmarksganglienzellen auf die Ernährung der Muskeln auch für diese scheinbar primären Muskelatrophieen in Anwendung zu ziehen. Hier ergab aber die anatomische Untersuchung keine eindeutigen Resultate. Wenn auch längst bekannt ist, daß es sogenannte spinale Muskelatrophieen gibt, mit deutlicher Beteiligung der grauen Vordersäulen im Rückenmark und bis zur Vernichtung fortschreitender Atrophie in den entsprechenden Muskelgebieten, so hat in anderen Formen der Muskelatrophie doch oft genug eine der Theorie entsprechende Übereinstimmung der Befunde im Rückenmark und in den Muskeln nicht nachgewiesen werden können. Für einen Teil der Fälle hat man sich angesichts des normalen Befundes im Rückenmark damit die Muskelveränderungen zu erklären gesucht, daß man eine dynamische Veränderung der Ganglienzellen, die im anatomischen Bilde nicht nachweisbar ist, aber doch die trophischen Funktionen derselben beeinträchtigt, dem Krankheitsprozeß zugrunde legte. Aber auch diese Theorie reicht nicht aus, selbst wenn man ihre Berechtigung für die klinisch wohl abgrenzbaren Formen der sogenannten myopathischen Dystrophie anerkennen will, denn sie gibt keine Erklärung nach dem alten Schema für jene Fälle, wo neben deutlicher Erkrankung der Rückenmarkszentren in den Muskeln sich doch nur die sogenannte „einfache Atrophie" nachweisen läßt. Die Unsicherheit beginnt schon mit der

Frage, was man pathologisch-anatomisch unter „einfacher Atrophie“ verstehen soll und wo die „degenerative Atrophie“ anfängt. Soll die erstere auf die Verminderung der kontraktilen Substanz ohne Strukturveränderungen allein beschränkt bleiben, so wird man überhaupt in atrophischen Muskeln nur äußerst selten einfache Atrophie finden. Hingegen werden nicht selten Kernwucherung und Vermehrung des interstitiellen Binde- und Fettgewebes als degenerative Veränderungen beschrieben. Oder soll das Verhalten der elektrischen Erregbarkeit des Muskels für dessen pathologisch-anatomische Beurteilung maßgebend sein?

Neuere Untersuchungen haben gezeigt, daß die nutritive Selbständigkeit des Muskels gegenüber dem Einfluß der nervösen Zentren und Bahnen doch größer ist, als man früher dachte. Man hat darum die Unterscheidung zwischen einfacher und degenerativer Atrophie bei Lähmungen für undurchführbar gehalten. Die Muskelbefunde bei angeborenem Mangel der motorischen Rückenmarkszentren und peripherischen Nerven in den Berichten von Leonowa und K. und G. Petrén zeigen, daß die Extremitätenmuskeln sich ohne die Ganglienzellen doch zu normaler Ausbildung entwickeln können. Demnach müßten die motorischen Neurone erst im extrauterinen Leben ihre besondere trophische Funktion gewinnen.

Die klinische und anatomische Beobachtung am Menschen allein ist nicht imstande, die Entscheidung über das Verhalten der Muskeln in atrophischen Zuständen zu geben. Wir müssen das Untersuchungsmaterial nehmen, wie es die Sektion uns bietet, mit all den durch interkurrente Krankheiten gesetzten Veränderungen, und die Probeexzision am Lebenden gibt erst recht keine einwandsfreien Präparate. Vor allem aber fehlt uns beim menschlichen Untersuchungsmaterial die Möglichkeit eines Vergleichs zwischen den verschiedenartigen Lähmungsformen bei einem Individuum. Hier muß der Tierversuch in mancher Hinsicht erst Klarheit schaffen. Nicht als ob ein beim Tier erhobener Muskelbefund ohne weiteres auf menschliche Verhältnisse übertragen werden könnte. Auch wenn man Muskeln wählt, die nach ihrem anatomischen und physiologischen Eigenschaften denen des Menschen sehr nahe stehen, wie die des Hundes, mögen gewisse Differenzen immer noch übrig bleiben. Der Tierversuch soll auch hier nur die Grundlage abgeben für die Beurteilung der vom Menschen erhobenen Befunde, die um so sicherer sein wird, je besser wir durch das Experiment die Fehlerquellen unserer Untersuchungsmethoden und die tatsächlichen Folgen einer reinen Läsion des Nervensystems kennen gelernt haben. Eine Reihe von experimentellen Untersuchungen der Muskelveränderungen nach Nervenläsion liegen schon vor. Vor

allem verdanken wir Erb die Grundlagen unserer heutigen Anschauungen über den Einfluß der Innervation auf die Muskelernährung, im letzten Jahrzehnt haben die Versuche Stiers, Rickers und anderer Autoren eine Modifikation der Lehre angebahnt.

Ich habe versucht, auf experimentellem Wege und mit Hilfe mikroskopischer Untersuchungsmethoden durch den Vergleich der Muskelatrophie bei verschiedenen Lähmungsformen einen Einblick in das Wesen des neurogenen Muskelschwundes zu gewinnen. Meinem früheren Chef und Lehrer, Herrn Geheimrat Professor Dr. von Strümpell, verdanke ich die Anregung zu diesen Untersuchungen, deren Fortgang er mit bewährtem Rat unterstützt hat. In liebenswürdigstem Entgegenkommen hat Herr Professor Dr. Penzoldt die Ausarbeitung derselben gefördert.

Versuchsanordnung.

Durch die Untersuchungen von Schwalbe und Mayeda, Halban, Hauck u. a. ist erwiesen, daß schon unter normalen Verhältnissen das mikroskopische Bild der Muskeln, namentlich hinsichtlich der Faserbreite, je nach Alter, Geschlecht und Ernährungszustand des Versuchsobjekts erhebliche Verschiedenheiten zeigt. Bei Tieren, namentlich bei Hunden, kommen auch die Rassenunterschiede in Betracht. Sollen daher auf experimentellem Wege die Veränderungen der Muskulatur untersucht werden, die nach Läsion bzw. Ausschaltung nervöser Bahnen und Zentren auftreten, so genügt es nicht, die durch die betreffenden Operationen an verschiedenen Tieren gewonnenen Ergebnisse zu vergleichen, sondern es ist nötig, an einem Tier die Operationen so vorzunehmen, daß gleichartige Muskeln unter verschiedenartigen nervösen Einflüssen stehen und so vergleichbare Bilder liefern. Für die Folgezustände der Neurektomie allein liegen die Versuchsbedingungen in dieser Hinsicht sehr einfach. Hier hat man stets nach einseitiger Operation die gesunden Muskeln der gleichartigen Extremität der nicht operierten Seite zum Vergleich herangezogen. Schwieriger erscheint die Aufgabe, an einem Tier gleichzeitig das Verhalten der Muskeln zu studieren, wenn sie 1. unter normalen Bedingungen der Innervation bleiben, 2. von jedem nervösen Einfluß losgetrennt sind wie bei der Neurektomie und 3. bei erhaltenem sog. II. motorischen Neuron d. h. ungeschädigter Innervation von seiten der spinalen Zentren den Einflüssen des I. motorischen Neurons d. h. den cerebralen Einflüssen nicht mehr unterstehen, wie bei Großhirnrindenexstirpation und an den hinteren Extremitäten nach hoher Rückenmarksdurchschneidung. Macht man in dem bei Hunden und Kaninchen verhältnismäßig großen Anteil des Rücken-

marks, der zwischen den cervikalen und lumbosakralen spinalen Zentren für die Extremitätenmuskeln liegt, eine vollkommene Durchschneidung und gleichzeitig die Neurektomie des Ischiadicus auf einer Seite, so sind wenigstens nach Ablauf der ersten unmittelbaren Operationsfolgen und bei Ausschluß reparatorischer Vorgänge an den nervösen Apparaten die geforderten Vergleichsbedingungen gegeben. Die Muskeln der Vorderbeine unterstehen nach wie vor dem normalen Einfluß der motorischen Nervenzentren und Bahnen: die Muskeln des intakt gebliebenen Hinterbeins stehen zwar noch in nervöser Verbindung mit den spinalen motorischen Zentren, diese aber haben keine Verbindung mehr mit dem cerebralen motorischen System, während die zu dem resezierten Ischiadicus gehörigen Muskelgruppen von jedem nervösen Einfluß vollkommen ausgeschaltet sind. In diesem Falle sind die entsprechenden Muskeln der Hinterbeine ohne weiteres vergleichbar, da wenigstens bei Tieren unter normalen Verhältnissen wesentliche histologische Differenzen zwischen gleichnamigen Muskeln beider Seiten nicht bestehen. Weniger berechtigt scheint ein Vergleich zwischen Muskeln der vorderen und denen der hinteren Extremität zu sein. Die Untersuchungen von Schwalbe und Mayeda haben gezeigt, daß die Faserbreite unter den verschiedenen Muskeln eines Tieres erheblich schwankt. Wenn man aber diese physiologischen Differenzen genügend berücksichtigt, bleiben für die histologische Untersuchung durch den Wegfall der Alters-, Geschlechts- und Rassenunterschiede, der durch den Ernährungszustand bzw. das Allgemeinbefinden der Tiere geschaffenen Differenzen, immerhin genug charakteristische Merkmale der Struktur der Muskeln und ihrer Elemente, die es erlauben, den unter pathologischen nervösen Bedingungen stehenden Muskeln der Hinterbeine die der Vorderbeine als normale Beispiele gegenüberzustellen. Um jene Abweichungen zu vermeiden, die sich aus einem Vergleich roter und weißer Muskeln z. B. beim Kaninchen ergeben könnten, wurden ausschließlich Hunde als Versuchstiere verwendet, von denen auch zu erwarten war, daß sie den schweren Eingriff der totalen Rückenmarksdurchschneidung am besten überdauern würden. Während früher die Erhaltung der Tiere nach Querdurchtrennung des Rückenmarks über einen längeren Zeitraum nur bei ganz jungen Hunden für möglich gehalten wurde, ist es in neuerer Zeit dank streng aseptischen Operationsverfahrens und sorgfältiger Pflegemethoden verhältnismäßig leicht erreichbar, auch erwachsene Tiere nach diesem Eingriff viele Monate hindurch zu beobachten, ohne daß sich eine Schädigung des Allgemeinbefindens bei ihnen geltend macht. Wenn die Tiere einmal die ersten zwei Wochen nach der Operation gut überstanden haben, droht ihnen keine

erhebliche Gefahr mehr, auch wenn die Pflege sich nicht mehr mit aller wünschenswerten Sorgfalt durchführen läßt. Dagegen habe ich eine Anzahl von Tieren in den ersten Tagen verloren, teils schon während der Operation im Shock nach der Rückenmarksdurchschneidung, teils durch septische Infektion, die von dekubitalen Geschwüren des gelähmten Hinterkörpers ausging. Gerade die Gefahr des Wundliegens scheint nach Ablauf der beiden ersten Wochen bei diesen Versuchstieren nur noch eine sehr geringe zu sein.

Da das Verhalten der Muskulatur nach einer Läsion der nervösen Zentren oder Bahnen je nach der Zeit, die vom Eingriff bis zur autoptischen Untersuchung verstrichen ist, ein sehr verschiedenartiges sein kann, mußten die Rückenmarksdurchschneidung und die Neurektomie unmittelbar nacheinander am gleichen Tier ausgeführt werden. Beide Operationen zusammen nahmen in den zur eingehenden Untersuchung gekommenen Fällen nicht mehr als eine Stunde in Anspruch; damit waren auch für die zeitlichen Verhältnisse die Versuchsbedingungen, soweit überhaupt möglich, gleichartige. Die geringen in dieser Hinsicht noch vorhandenen Differenzen sind für die hier in Betracht kommenden Veränderungen an den Muskeln nach allen bisher vorliegenden Beobachtungen belanglos; zeigten sich doch auch nach schweren experimentellen Gelenksschädigungen, die am raschesten zu einer Atrophie der zugehörigen Muskeln führen sollen, die ersten nachweisbaren Veränderungen nach den Angaben Pighinis erst am 3.—4. Tage.

Somit war die Muskulatur der nach dem ausgeführten Plane behandelten Versuchstiere geeignet zum vergleichenden Studium der in den Muskeln eintretenden Folgezustände von Läsionen im Gebiet des Nervensystems, da die Differenzen im Verhalten der verschiedenen Muskelgebiete (Vorderbeinmuskeln und die vom Ischiadicus versorgten Muskeln der Hinterbeine) im wesentlichen auf die Differenzen in der nervösen Versorgung bezogen werden durften. Für das Verständnis der zu erwartenden anatomischen Veränderungen war es nötig, die Muskeln auch während des Lebens in funktioneller und morphologischer Hinsicht möglichst genau zu beobachten; die entsprechenden Angaben finden sich in den nachfolgenden Protokollen im Auszuge.

Die notwendigen Operationen wurden in tiefer Narkose ausgeführt. Die Betäubung mit Chloräthyl oder mit Morphin allein erwies sich als ungenügend, da hierbei die Tiere, welche ruhig den Hautschnitt ertrugen, beim Eindringen in die Muskulatur und namentlich bei den Periost- und Knochenverletzungen laut und unruhig wurden. Chloroform allein erschien zu gefährlich, da während der Operation die Herztätigkeit nicht genügend überwacht werden konnte. Dagegen hat sich ein gemischtes Verfahren auch hier bewährt. Die Tiere bekamen eine Viertelstunde vor der Operation 0,04 g Morphin unter die Haut gespritzt. Einige Minuten nach dieser

Einspritzung machte es keinerlei Schwierigkeiten, die Tiere auf dem Operationsbrett in Bauchlage aufzuschnallen und den Kopf am Maulhalter zu fixieren. An dem so halbbetäubten Versuchstiere wurden dann die Operationsfelder am Rücken und an einem Hinterbeine — es wurde zur Neurektomie stets der linke Hüftnerv gewählt — durch Abrasieren und sorgfältiges Reinigen mit warmem Wasser und Seife, Alkohol und Äther vorbereitet. Dann erst wurde, kurz vor dem ersten Hautschnitt, mit der Inhalationsnarkose begonnen und dazu auf die der Schnauze vorgehaltene Maske eine Mischung gleicher Teile von Chloroform und Äther aufgeträufelt. Es gelang mit verhältnismäßig geringen Mengen dieser Mischung, die Tiere in tiefer Narkose ohne Gefahr bis zu jenem Zeitpunkt zu halten, da nach vollendeter Durchschneidung des Rückenmarks mit der Betäubung ausgesetzt werden konnte. Die nachfolgende Resektion des Nerven wurde in dem danach völlig unempfindlichen Gebiet ohne Narkose durchgeführt.

Die Operationen wurden streng aseptisch, mit sterilisierten trockenen Instrumenten und ebensolchen Gazetupfern und Nähmaterial ohne Anwendung antiseptischer Flüssigkeiten vorgenommen. Das Verfahren bei der Rückenmarks- und Nervendurchschneidung war im wesentlichen das gegenwärtig allgemein übliche. Wertvolle Anleitung in der experimentellen Technik und in der Nachbehandlung der Versuchstiere hat mir Herr Professor C. S. Sherrington in Liverpool gegeben, dem ich hierfür wie für die liebenswürdige Überlassung von Muskeln und Nerven zweier von ihm selbst operierter Hunde auch an dieser Stelle meinen Dank sage. Einen Teil der Operationen haben Herr Professor Dr. Rosenthal und Herr Dr. Schulz im hiesigen physiologischen Institut gemacht und mich durch ihre aufopfernde Mühewaltung zu Dank verpflichtet. Die weitere Durchführung der Versuche in der medizinischen Klinik war mir nur durch die bereitwillige Unterstützung des Herrn Professor Dr. von Kryger möglich, dem ich für seine Hilfeleistung und Unterweisung bei den Operationen ganz besonders dankbar bin.

Für die Rückenmarksdurchschneidung ergaben sich durch den oben angeführten Versuchsplan besondere Bedingungen, welche die Ausführung des Eingriffs etwas erschwerten. Es sollten sowohl die Zentren für die vorderen Extremitäten in der Cervikalanschwellung, als auch die für die hinteren Extremitäten in der Lumbalanschwellung tunlichst von jeder Schädigung durch die Operation verschont bleiben. Nach den Untersuchungen von Knape liegen beim Hund die motorischen Rückenmarkskerne bzw. Vorderhornganglienzellengruppen für die Nerven: Radialis, Medianus und Ularis im VI. -VIII. Cervikalsegment und im I. Dorsalsegment, diejenigen für die Nerven: Cruralis, Obturatorius, Tibialis und Peroneus im III. VII. Lumbalsegment und im I. und II. Sakralsegment. Nach Ellenberger und Baum entspringen die für die nachfolgenden Untersuchungen mit in Betracht kommenden Nerven: Suprascapularis und Musculocutaneus aus der VI. bzw. VII. und VIII. Cervikalwurzel, haben also ihre spinalen Zentren in annähernd denselben Segmentgebieten, wie die oben genannten Nerven des Vorderbeins. Da der Hund 13 Dorsalsegmente hat, so liegen also zwischen den hintersten Segmenten für die vorderen Extremitäten und den vordersten Segmenten für die hinteren Extremitäten 12 Dorsal- und 2 Lumbalsegmente, die nur solche Vorderhornganglienzellen enthalten, deren zugehörige Muskeln bei diesen Versuchen außer acht gelassen werden konnten. Wurde das Rückenmark im mittleren Brustteil quer durchtrennt, so konnte demnach angenommen werden, daß die für den vorbedachten Zweck bedeutungsvollen Cervikal- und Lumbosakralsegmente verschont blieben. Die mittleren Dorsalwurzeln sind beim Hunde noch verhältnismäßig kurz. Nach meinen Befunden liegt noch das 10. Dorsalsegment unter dem Bogen des 9. Brustwirbels. Sollte nun die Rückenmarksdurch-

schneidung eines der mittleren Dorsalsegmente treffen, so war es zweckmäßig, auf die mittleren Brustwirbel (etwa den 6. und 7.) beziehungsweise ihre Dornfortsätze einzugehen. Das Abzählen derselben ist leicht, da der Processus spinosus des ersten Brustwirbels durch seine unverhältnismäßig größere Länge und sein steileres Emporstreben gut von den Halswirbelfortsätzen unterschieden werden kann. Gerade aber die Höhe und steile Stellung der Dornfortsätze erschwert die Operation in dieser Gegend, da der Wirbelkanal viel tiefer unter der Haut liegt als am Hals und in der Lendenpartie. Dazu kommt, daß die mächtigen Muskelwülste der Rhomboidei und nahe zu beiden Seiten der Wirbelsäule der mediale Rand des Schulterblatts (Basis scapulae) das Eindringen in die Tiefe behindern. Ich habe darum nach den ersten in höheren Segmenten angestellten Versuchen den 8—10 cm langen Hautschnitt entlang der Dornfortsätze so geführt, daß er in der Höhe der Rückenwinkel der Scapula (angulus inferior) beginnend und kaudalwärts verlaufend es gestattete, die zwar auch noch recht langen aber doch mehr schräg einander überlagernden Dornfortsätze des 6. bis 9. Brustwirbels freizulegen. Dies geschah dadurch, daß die Rückenmuskulatur teils mit dem Messer, teils mit dem Raspatorium beiderseits vom Processus spinosus und auch noch vom Wirbelbogen bis zum Rippengelenk möglichst losgelöst und nach den Seiten zurückgedrängt wurde. Die Wundränder wurden mit scharfen Wundhacken oder mit durch Gewichte belasteten Plattenspiegeln aus Metall auseinandergehalten. Dann wurden zwei bis drei der freigelegten Dornfortsätze mit kräftiger Knochenzange hart am Wirbelbogen abgezwickt, mit der spitzen Branche einer feineren Knochenschere wurde rechts und links von der Mittellinie zwischen zwei Wirbelbogen eingedrungen und einer derselben an zwei Stellen soweit durchschnitten, daß man das locker gewordene Mittelstück mit einer Krallenzange ausreißen konnte. Die so gewonnene Lücke im Dach des Wirbelkanals, aus der schon die weißglänzende Dura hervorschimmerte, wurde dann durch Abknei fen der Knochenränder und Ausschneiden eines weiteren Wirbelbogens soweit vergrößert, daß die von der Dura umhüllte Medulla spinalis bequem zugänglich auf ca. 2 cm Länge freilag. Beim ersten Eröffnen des Wirbelkanals wurde meist die Atmung des Tieres schon merklich verlangsamt. Da das Eindringen zwischen die Wirbelbögen bei erwachsenen Tieren zuweilen Schwierigkeiten macht, wurde auch versucht, die Wirbelbögen aufzumeißeln, doch mußte bei der Eröffnung derselben der Knochenzange deshalb der Vorzug gegeben werden, weil mangels eines genügend sicheren und festen Widerhalts das Eindringen des Meißels sich nur schwer regulieren läßt und daher leichter unerwünschte Verletzungen des Rückenmarks selbst entstehen können, als bei vorsichtiger Anwendung der Knochenzangen. Bei den ersten Versuchen wurde das so freigelegte Rückenmark inklusive der Dura mit einem stumpfen Haken oder einer Aneurysmanadel unterfaßt und mit Messer oder Schere quer durchschnitten. Ließ sich dann das untergelegte Instrument glatt aus der Wunde vorziehen, so war zweifellos die Markdurchschneidung eine vollkommene. Nach diesem Eingriff ziehen sich die beiden Rückenmarksstümpfe bis zu über 1 cm Entfernung voneinander zurück. Es ist sehr wohl möglich, daß diese starke Retraktion eine heftigere Allgemeinwirkung der Durchschneidung auf das zentrale Nervensystem zur Folge hat. Einer meiner Hunde, ein junges kräftiges Tier, ist trotz tiefer Narkose, die bis dahin sehr gut vertragen worden war, sofort nach der Durchtrennung des Rückenmarks mit der Dura verendet. Schonender ist die Rückenmarksdurchschneidung jedenfalls, wenn man die Dura durch Längsspaltung eröffnet und sie im Zusammenhang beläßt, während man innerhalb des Duralsacks die Medulla allein mit einem gekrümmten Instrument umgreift und dann durchschneidet. Ich habe daher später die Operation auch so ausgeführt, daß ich die Ränder der er-

öffneten Dura mit Hakenpinzetten auseinanderhalten ließ, eine Aneurysmanadel als Unterlage um das Mark führte oder mit Hilfe derselben eine Fadenschlinge darunter durchzog, und dann erst die Durchschneidung machte. Bei diesem etwas schwierigeren Verfahren empfand ich es besonders mißlich, daß alle diese Handgriffe aus den oben erwähnten Gründen in der Tiefe einer engen und dem Licht schwer zugänglichen Wunde ausgeführt werden mußten, zumal da das aus den verhältnismäßig großen Muskelwunden nachsickernde Blut oft die Übersichtlichkeit des Operationsfeldes störte. Auch nach diesem Verfahren war der erhebliche Einfluß des Eingriffs auf das Tier unverkennbar. Die Atmung wurde mit einem Schlage sehr langsam und oberflächlich, der Herzschlag wurde gleichfalls verlangsamt, die Körperwärme sank auf subnormale Werte, am Hintertier traten rasch vorübergehende Reizerscheinungen, Erheben des Schwanzes, Defäkation und Zuckungen ein. Die Folgezustände des Eingriffes sind in den Protokollen genauer vermerkt, soweit sie für die Versuchszwecke in irgendwelcher Hinsicht von Bedeutung sein konnten.

Meistens wurde die Resektion des linken Hüftnerven noch vor der Naht der Rückenwunde angeschlossen, um möglichst rasch die Läsion der peripherischen Nerven der des Rückenmarks folgen zu lassen. Ich habe den Nervus ischiadicus stets an jener Stelle reseziert, wo er kurz nach seinem Austritt aus dem Becken in einer leicht durch die Haut durchzutastenden Furche zwischen dem Tuber ischii und dem Trochanter major des Femur aus dem Musculus quadratus femoris und bedeckt vom Musculus Glutaeus maximus liegt. Hier ist er von einem kleinen 5—7 cm langen Hautschnitt und nach Durchschneidung des Glutäalmuskels leicht in lockerem Binde- und Fettgewebe zu finden und kann, wenn man die ihn begleitende Arteria und Vena ischiadica schont, ohne Blutung freipräpariert werden. Die Muskeläste für den M. biceps femoris, semimembranosus und semitendinosus sind hier nicht mehr mit dem Nervenstamm vereinigt, liegen ihm aber zuseite, man muß daher zu einer vollständigen Resektion an dieser Stelle mehrere hier nebeneinanderliegende Nervenstränge vornehmen. Nachdem ich mich versichert hatte, daß keiner derselben übersehen worden war, habe ich die freigelegten Nerven in der Mitte mit einer Ligatur gefaßt und konnte mich beim Festknüpfen derselben überzeugen, daß die zu untersuchenden Muskeln unter der mechanischen Nervenreizung zuckten. Dann wurden die Nerven durch Anziehen der Ligatur soweit als möglich aus dem umgebenden Gewebe hervorgezogen und nunmehr mit der Schere proximal und distal von der Knüpfstelle möglichst weit entfernt abgeschnitten. Das so entfernte Stück des Nerven war ungefähr 2 cm lang. Die Nervenstümpfe wurden sich selbst in dem umgebenden Bindegewebe überlassen, wo sie, sich merklich retrahierend, verschwanden. Über der Nervenwunde wurde zunächst die Muskulatur und dann die Haut mit Seidenknopfnähten vereinigt. Ebenso wurde auch am Rücken der durch die Knochenexstirpation gesetzte Defekt durch Vernähen der vorher glattrandig zugeschnittenen Rückenmuskeln tunlichst gedeckt und darüber erst die Haut vernäht. Die mehrmals versuchte Drainage der Rückenwände durch Einlegen von Jodoformgazestreifen bewährte sich infolge der schwierigeren Pflege der Wunde nicht, völliger Verschluß der Wunden durch Hautnaht und Kollodiumverband ergab die besten Resultate.

Nach diesen Eingriffen sind die Tiere äußerst hinfällig und zwar um so schwerer und um so länger, je länger die Operation gedauert hat. Nach den innerhalb einer Stunde noch völlig erledigten Eingriffen reagierten die Hunde, die noch während der Wundnaht aus der Äther-Chloroformnarkose erwachten, auf Anreden mit Bewegungen des Kopfes und der Augen und zeigten reflektorische Bewegungen

der Augenlider und der Ohren bei Berührung derselben. Immer aber war die Atmung sehr verlangsamt und der Puls frequent, zuweilen unregelmäßig. Es trat regelmäßig eine erhebliche Abkühlung des ganzen Tieres ein, die zu einer Herabsetzung der Rektaltemperatur um 3—5 Zentigrad führte. Eine konstante Folgeerscheinung der Rückenmarksdurchschneidung war ferner eine hypertonische Starre in der Nackenmuskulatur und der Muskulatur der Vorderbeine. Letztere wurden zwar zuweilen sofort nach dem Erwachen aus der Narkose aktiv besonders im Schultergelenk etwas bewegt, verharrten aber über mehrere Tage hinaus in steifer Streckstellung namentlich im Antibrachial- und Karpalgelenk. Diese Erscheinung persistierte um so länger und in um so stärkerem Grade, je höher (kapitalwärts) die Durchschneidungsstelle des Brustmarks lag und hielt besonders lange an, wenn die Dura mit durchschnitten worden war. Sie kann daher wohl auf Reizungszustände in den motorischen Zentren der Cervikalanschwellung bezogen werden, die durch die traumatische Schädigung des Brustmarkquerschnitts, die Retraktion des Markes und die bei der Operation geschaffenen Druckveränderungen im Rückenmarkskanal verursacht werden. Auch die funktionelle Leistungsfähigkeit in dem unterhalb der Durchschneidungsstelle verbliebenen Rückenmarksabschnitt, für welche die Reflexerregbarkeit an den hinteren Extremitäten mit Ausnahme des Gebietes des durchschnittenen Hüftnerven einen Maßstab gibt, stellte sich aus den gleichen Gründen erst allmählich wieder her. Hier waren die Sehnenreflexe stets schon vor dem Wiederauftreten der Hautreflexe auszulösen. Die Patellarreflexe blieben nach länger dauernden Operationen bzw. Narkosen mehrere Stunden aus, nach den rascher verlaufenden Eingriffen waren sie schon wenige Minuten nach der Durchschneidung wieder zu erzielen.

Die starke Abkühlung der Versuchstiere erfordert bei der Pflege nach der Operation besondere Berücksichtigung. Es wurden darum die Hunde sorgfältig in warme Decken eingehüllt und durch Wärmflaschen für Erhaltung genügend warmer Außentemperatur im Lager Sorge getragen. Dabei kehrte die Eigenwärme, die durch Aftermessungen kontrolliert wurde, schon binnen 12—15 Stunden zur früheren Höhe zwischen 38° und 39° C zurück. Die in den folgenden Tagen vielfach beobachteten abnormen Temperatursteigerungen waren wohl meist auf leichte Störungen im Wundheilungsverlauf bzw. auf das Eintreten von Dekubitus und damit verbundene Eiterungen zu beziehen. Bei den ersten Versuchen wurden die Hunde sofort nach der Operation in eine aus einem Holzrahmengestell und leinener Tragvorrichtung konstruierte Schwebe gelegt, in der sie die nächsten Tage verblieben. Solch eine Schwebe ist von großem Vorteil für die

Beobachtung der Harn- und Kotentleerung, der Bewegungsfähigkeit und Reflexerregbarkeit der Extremitäten, für die Temperaturmessungen u. dgl. Zu diesen Zwecken wurde sie auch späterhin noch häufig vorübergehend in Benutzung genommen. Als Ruhelager eignet sich aber in den ersten Tagen nach den Operationen weitaus besser eine mit täglich frisch aufgefülltem Heu ausgepolsterte, zur Erleichterung der täglich vorzunehmenden Reinigung mit Zinkblech ausgeschlagene Kiste, in der das Tier, in Decken eingehüllt, die ihm am bequemsten erscheinende Lagerung bald selbst mit Hilfe der Vorderbeine findet. Das lange bewegungslose Liegen auf einem noch so genau den Körperformen angepaßten Traggurt begünstigt namentlich an den mit zarter haarloser Haut bedeckten Gegenden des Abdomens zu sehr die Entstehung von Druckgangrän, die erfahrungsgemäß oft erst dann bemerkt wird, wenn die Zerstörung in der Tiefe so weit vorgeschritten ist, daß der Schaden nur schwer oder gar nicht mehr gut gemacht werden kann. Auch die Ernährung der Tiere bedarf in der ersten Zeit nach solchen Eingriffen besonderer Aufmerksamkeit von seiten des Pflegers. In den ersten zwölf Stunden nehmen die Tiere spontan weder flüssige noch feste Nahrung zu sich. Während sie aber gleich nach der Operation den Kopf abwenden, wenn man dem Maul eine Schale mit Milch oder Fleischstückchen nähert, konnte ich wiederholt beobachten, daß die Hunde einige Stunden später die gefüllte Milchschale gierig ausleerten, wenn man ihnen vorher die Schnauze etwas in dieselbe eintauchte, während sie die vor ihnen stehende Nahrung nicht beachteten. Ebenso wurden Fleischstückchen nur dann gekaut und verschlungen, wenn sie ins Maul gesteckt wurden. Erst in den folgenden Tagen stellt sich auch die Freßlust wieder ein und dann lassen sich die Tiere, wenn nicht besondere neue Komplikationen eintreten, monatelang im besten Ernährungszustande halten. Die Ergebnisse der weiteren Beobachtung während des Lebens werden, soweit sie mit den hier in Betracht kommenden Fragen in Beziehung stehen, in den Protokollen Erwähnung finden.

Mikroskopische Technik.

Der mikroskopische Befund der Säugetiermuskeln zeigt schon unter normalen Verhältnissen beträchtliche Verschiedenheiten, je nachdem die Muskeln für die histologische Untersuchung vorbehandelt worden sind. Nicht allein die Art und Anwendungsweise der zur Fixierung und Härtung dienenden Reagentien, der Einbettungsmethoden und aller anderen mit dem Objekt bis zur Betrachtung mit dem Mikroskop vorgenommenen Manipulationen können das endlich gewonnene Bild verschieden gestalten, schon der Zeitpunkt und die Art des Eingriffs bei der Entnahme der Muskeln oder Stückchen von solchen aus dem Körper vor oder nach dem Tode ist unter Umständen für die Deutung des fertigen Präparates sehr beachtenswert. Die Untersuchungen von Löwenthal und Hauck haben gezeigt, daß die durchschnittliche Breite der Muskelfasern je nach deren Vorbereitung erhebliche Differenzen zeigt, die Arbeiten von Erb (36), Oppenheim und Siemerling, von Schaffer (181), Fr. Pick (156) u. a. haben nachgewiesen, daß auch gewisse Eigentümlichkeiten in der Struktur der Muskelfasern von solchen Einwirkungen abhängig sein können. Man wird daher bei der Beurteilung mikroskopischer Muskelbefunde unter pathologischen Bedingungen ganz besonders die technischen Methoden berücksichtigen müssen, um Trugschlüssen vorzubeugen, wie sie gerade in diesem Gebiet nicht selten gemacht worden sind.

Die Versuchstiere wurden ausnahmslos durch Einatmenlassen von Chloroformdämpfen getötet. Diese Methode hat für die Muskeln nur den einen Nachteil, daß die Totenstarre sehr bald eintritt und auffallend lange dauert, der Blutgehalt der Muskeln wird aber nicht wie beim Verblutenlassen geändert und das Nervensystem wird wenigstens

nicht so erheblich geschädigt, daß dies für die hier nötigen Untersuchungen der nervösen Organe störend in Betracht käme. Da es für unsere Zwecke wünschenswert war, die Gewichtszahlen der unverletzten Muskeln in Vergleich zu setzen, war es leider nicht möglich, die Muskeln in situ zu fixieren, wie dies für kleinere Tiere zweckmäßig durch Einlegen des ganzen lebenden Tieres in die Fixierflüssigkeit geschah (Mayeda) oder auch dadurch erreicht werden kann, daß man eine ganze Extremität exartikuliert, in die Härtungsflüssigkeit einlegt (Schradieck) und die Durchtränkung des betreffenden Gliedes mit dieser durch Einspritzung in die Gefäßstämme befördert. Da trotzdem die Fixierflüssigkeit auch bei aller Vorsicht nach dieser Anwendungsweise nicht in alle Teile der Muskeln und ihrer Umhüllung gleichmäßig gut und rasch eindringen kann, namentlich, wenn es sich um größere Objekte handelt, hat übrigens auch diese Methode ihre Nachteile. Bei Hunden dürfte sie sich kaum bewähren. Ich habe sofort nach dem Tode entsprechende Muskeln beider Hinterbeine vorsichtig mit Messer und Pinzette aus ihrer Umgebung losgelöst, sie tunlichst gleichmäßig von dem umgebenden Fett und Bindegewebe befreit und sie dann gewogen. Zuerst wurden diejenigen Muskeln entnommen, die zu dem Versorgungsgebiet des resezierten Hüftnerven gehörten und erst nachdem diese gewogen, kleine Stückchen davon rasch frisch untersucht und der Rest in die verschiedenen Fixierflüssigkeiten verteilt war, kamen die entsprechenden Muskeln des anderen Beins in gleicher Weise an die Reihe, nach diesen erst andere Muskeln der Hinterbeine, zuletzt die normalen Muskeln des Schultergürtels oder der vorderen Extremitäten. Die Untersuchung der frisch ohne weitere Zusatzflüssigkeit unter das Mikroskop gebrachten Proben sollte nur zur ersten Übersicht und Orientierung dienen. Sie wurde möglichst beschleunigt, um den durch die Wägung schon verursachten Zeitverlust von der Entnahme der ersten Muskeln bis zum Einlegen der folgenden Präparate nicht zu sehr auszudehnen. Dennoch kam bei diesem Verfahren nur ein kleiner Teil der Muskeln noch überlebend in die Fixierflüssigkeiten, bei der Zerstückelung der übrigen war die Totenstarre schon im Beginn oder in der Höhe ihrer Entwicklung. Leider läßt sich diese, nach unseren Ergebnissen recht bedeutsame Fehlerquelle nicht vermeiden, wenn man nicht über sehr gewandte Assistenz verfügt und es bewerkstelligen kann, daß alle zum Vergleich kommenden Muskeln gleichzeitig dem toten Körper entnommen werden und bis zum Eintauchen in die zur Konservierung dienenden Lösungen nur völlig gleichgearteten Einwirkungen ausgesetzt sind.

Für die Beurteilung atrophischer Zustände ist eine annähernd

genaue Kenntnis der Breite der Muskelfasern unerläßlich. Von jeher erschien die Breitenmessung an isolierten Muskelfasern zu diesem Zweck geeigneter, als die Messung an Querschnitten, die eine Beurteilung darüber, wo und in welcher Richtung der gemessene Querschnitt durch eine Faser gelegt war, nicht mehr zuläßt.[1]) Auch ohne vorausgehende Mazeration gelingt es wenigstens an normalen Hundemuskeln leicht, durch behutsames Zerzupfen mit feinen Nadeln nach einiger Übung soviel Fasern isoliert nebeneinander zu legen, daß man senkrecht zum Längsdurchmesser die Querdurchmesser mit dem Okularmikrometer messen kann. Stier, welche die frisch in 0,75prozentiger Kochsalzlösung zerzupften Muskeln in Glyzerin zur Messung brachte, gibt nun an, daß diese Behandlung „besser als jede andere vor dem Eindrängen von Kunstprodukten sicherte". Spätere Untersuchungen von Löwenthal und Hauck haben aber gezeigt, daß gerade die sogenannte physiologische Kochsalzlösung zur Quellung der Fasern führt, allerdings benutzten sie eine weniger konzentrierte 0.6prozentige Lösung. Manche der schon früher unter Einwirkung von Kochsalzlösung beobachteten strukturellen Veränderungen an überlebenden Muskelfasern werden noch später zu besprechen sein; die mechanische Läsion beim Zerzupfen noch reaktionsfähiger Muskeln allein ist für diese gewiß nicht gleichgültig. Die einfache Verbreiterung des Durchmessers durch Quellung ist aus den osmotischen Druckverhältnissen verständlich und kann leicht zu irrtümlichen Maßangaben führen, da unter diesen Umständen das Faserkaliber schon von der Dauer der Untersuchung in Kochsalzlösung abhängig werden kann. Ich habe Versuche mit schon totenstarren Muskeln eines gesunden kräftigen Hundes gemacht, indem ich kleine Stückchen aus der Mitte eines Biceps bracchii in Kochsalzlösungen verschiedener Konzentration (von 0.5—2 Proz.) einlegte und von den nach 24 Stunden durch Zerzupfen isolierten Fasern der Reihe nach je 50 im größten Breitendurchmesser maß. Dabei zeigte sich, daß an diesen schon saure Reaktion gebenden und nicht mehr erregbaren Fasern keine wesentlichen Differenzen des Kalibers dem Grade der Verdünnung der Lösung entsprachen. Nur die durchschnittliche Breite der in 0,5prozentiger Kochsalzlösung aufbewahrten Fasern übertraf mit 56 μ

[1]) Die neue Methode Schieferdeckers der Flächenausmessung der einzelnen Fasern im Querschnitt bietet zweitellos gegenüber der Breitenmessung isolierter Fasern große Vorteile. Leider war sie mir zu Beginn meiner Untersuchungen noch nicht bekannt geworden. Für vergleichende Messungen erfordert aber auch diese Methode eine peinlich gleichmäßige Durchführung aller Manipulationen am Block und am Schnitt und auf dem langen Weg vom Körper bis unter das Deckglas sind die Muskelfasern auch bei sorgfältigster technischer Behandlung nur allzu leicht verschiedenartigen Einflüssen ausgesetzt.

(kleinste Breite 45 μ, größte Breite 71 μ), die aller übrigen aus den stärkeren Lösungen kommenden Fasern, deren Schwankungen im Durchschnittsmaß von 50—56 μ (kleinste Breite 37 μ, größte Breite 67 μ) nicht über solche Differenzen hinausgingen, wie sie durch die unvermeidlichen Versuchsfehler in irgendwelcher Richtung veranlaßt werden können.

Der Fasermessung am frischen Muskel, die durch die Verwendung von dem Tiere selbst entnommenen Zusatzflüssigkeiten (Blutserum oder Humor aqueus) verbessert werden könnte, stand für unsere Zwecke aber auch der Umstand entgegen, daß durch die zeitraubende Präparation und Messung die weitere Verarbeitung des Kadavers, die Vornahme der verschiedenen Muskelgruppen, die Konservierung der Nerven und des Rückenmarks um Stunden verzögert worden wäre. Aus diesen Gründen wurde der auch von Löwenthal benutzten Methode der Vorzug gegeben, daß die Muskelstückchen erst nach der Fixierung zerzupft und die Breitenmaße der so isolierten Fasern bestimmt wurden. Aber auch die vorzüglichsten Fixiermittel verändern die Maße der Muskelfasern, indem sie teils quellend, teils schrumpfend einwirken. Will man daher zur Vergleichung brauchbare Werte erhalten, so ist es notwendig, die Präparate der verschiedenen zur Betrachtung kommenden Muskeln der Einwirkung der Reagentien in gleichmäßiger Weise und gleich lange Zeit hindurch auszusetzen. Dies wurde annähernd dadurch erreicht, daß die in relativ kurzen Zeitabständen gewonnenen und ungefähr gleich groß geformten Muskelstückchen aus den verschiedenen Bezirken in kleinen mit Fächern versehenen Drahtkörbchen stets alle zusammen in ein mit der Fixierflüssigkeit gefülltes Glas gebracht wurden. Diese Drahtkörbe sind durch geflochtene Scheidewände derart eingeteilt, daß sie bequem 9—10 verschiedene Stückchen aufnehmen können. Bezeichnet man eines der Fächer durch einen kleinen Einschnitt oder einen angeknüpften Faden und behält stets die gleiche Reihenfolge des Einlegens bei, so kann man mit Sicherheit eine Verwechslung der nach ihrer Reihenfolge notierten Präparate vermeiden. Die von uns benutzten Körbchen aus Messingdraht werden in den gebräuchlichsten Fixierflüssigkeiten, wie Formollösungen, Müller'scher Lösung, Alkohol nicht, sondern nur in stärkeren Säuren angegriffen. Ähnliche Vorrichtungen aus Glas oder Porzellan gestatten in den bisher gebräuchlichen Formen nicht so rasch und gleichmäßig, wie die locker geflochtenen Körbchen das Eindringen der Flüssigkeiten nach allen Richtungen. In den Körbchen werden die Stückchen alle gleichzeitig von einer Lösung in die andere verbracht, sie können bei der Vorbereitung der Schnittpräparate bis in die Celloidinlösung und im

geschmolzenen Paraffin vereinigt bleiben, so daß tatsächlich die verschiedenen Proben vom Augenblick der Entnahme aus dem Körper an vollkommen gleichartig weiter behandelt werden. Unter Beachtung dieser Vorsichtsmaßregel waren für die Anfertigung der Zupfpräparate vom fixierten Material die Vorbedingungen hinsichtlich der Vergleichbarkeit der Faserbreite günstigere, als bei der Untersuchung frisch isolierter Fasern, da an dem toten fixierten und gehärteten Muskelstückchen die Manipulationen des Zerzupfens die Fasern nicht mehr strukturell verändern können.

Die für die Zupfpräparate ausgewählten Muskelstückchen wurden stets aus der Mitte des Muskelbauches entnommen und fast ausnahmslos in Müller-Formol (1 Teil Formol und 9 Teile Müllerscher Lösung) fixiert. In dieser Lösung verblieben die Muskelwürfel von $^1/_2$ bis 1 cm Seite 24 Stunden, dann 3 bis 6 Tage in reiner Müllerscher Lösung. Aus dieser wurden sie vor dem Zerzupfen noch auf mehrere Stunden in fließendes Wasser gelegt. Dann wurden, um die an den Schnittflächen der Würfel etwa vorhandenen angeschnittenen Fasern zu vermeiden, die Präparate mit feiner Pinzette zerlegt und aus ihrer Mitte einige Faserbündel gelöst, die in einem größeren Tropfen Glyzerin auf den Objektträger gebracht und mit feinen Nadeln zerzupft wurden. Das Zerzupfen der in dieser Weise vorbehandelten Präparate ist meist leichter als an frischen Muskelstückchen. Nur an sehr atrophischen Muskeln mit vermehrtem interstitiellen Bindegewebe gelingt es zuweilen schwer, die nötige Anzahl Fasern reihenweise nebeneinander zu isolieren. Es kann dann leicht vorkommen, daß einzelne Fasern zerrissen werden, andere ungenügend voneinander getrennt in kleinen Verbänden im Gesichtsfeld bleiben. Beim Messen der Fasern muß dann eine gewisse Auswahl getroffen werden. Darum kann die Bestimmung der Faserbreite an Zupfpräparaten nicht als eine vollkommen exakte gelten. Die Resultate dieser Bestimmungen gewinnen erst, wenn man die so an den einzelnen Muskeln gefundenen Werte miteinander vergleicht. Da die Durchschnittswerte der gefundenen Zahlen allein bei dem schon normalerweise schwankenden Verhalten der Faserbreite die gegebenenfalls eintretenden Veränderungen in ungenügender Weise kennzeichnen, vielmehr gerade das Verhalten der Fasern im einzelnen von großer Bedeutung ist, wurden nach dem Vorbild Mayedas und Morpurgos die durch Messung von 50–70 Fasern in je einem Muskel gefundenen Zahlen größtenteils auch noch in Curven zur Darstellung gebracht. Die Breitenmaße sind in den Protokollen in μ ausgedrückt. Zu deren Berechnung dienten die für die jeweils benützten optischen Systeme mit Hilfe des Objektmikrometers für je einen Teilstrich des Okularmikrometers festgestellten Werte.

Manche Autoren haben die Isolierung der Fasern durch vorangehende Mazeration der Muskeln in 20prozentiger Salpetersäure (Mayeda), Drittelalkohol, Salizylsäure- und Sodalösung (Morpurgo) und anderen Mitteln erleichtert. Ich habe dies unterlassen, um eine weitere Schädigung der Muskelfasern zu vermeiden und um in den Zupfpräparaten, die manche Strukturverhältnisse besonders schön erkennen lassen, eine Ergänzung zu den Schnittpräparaten zu besitzen. Freilich mußte damit auf ein genaueres Studium der Längenmaße der Fasern verzichtet werden, da eine tadellose Isolierung der Fasern in ihrer ganzen Länge an gehärteten und nicht mazerierten Muskeln fast unüberwindliche technische Schwierigkeiten bereitet. Übrigens kann auch die Mazeration nicht ganz vor Irrtümern in der Erkennung der Faserbreite sichern. Die Begrenzung der intakten Fasern durch die zu beiden

Seiten derselben verlaufenden Kapillaren, die Morpurgo zur Unterscheidung von Faserbruchstücken benutzte, ist in atrophischen und bindegewebsreichen Muskeln vielfach auch nicht mehr zu finden. Die letzten, dünnen, nur noch durch ihre feine Querstreifung charakterisierten Reste schwindender Muskelfasern entziehen sich bei der zur Anwendung gekommenen mittelstarken Vergrößerung ganz einer genauen Maßbestimmung. — In Sublimat, Zenkerscher Flüssigkeit oder Alkohol fixierte Muskeln waren wesentlich schwerer zu zerzupfen, als die nach der angeführten Methode behandelten, der ich darum den Vorzug gegeben habe. Die durch die Chromierung bedingte Färbung der Muskelfasern, die namentlich auch die Querstreifung sehr gut und schöner als in manchen gefärbten Schnittpräparaten hervortreten läßt, erleichtert das Messen und die richtige Einstellung der einzelnen Fasern unter dem Mikroskop, läßt aber auch schon makroskopisch beim Zerzupfen die kontraktile Substanz scharf von dem umgebenden Zwischengewebe unterscheiden, wenn man sich einer weißen Unterlage bedient. Die mühsame Arbeit des Isolierens der feinen Fäserchen wird dadurch wesentlich unterstützt. Vielfach hat man die Zahl der Kerne, nachdem diese durch Färbung mit Pikrokarmin oder Anilinfarbstoffen hervorgehoben waren, an den isolierten Fasern bestimmt, um im Vergleich mit den Maßen der Fasern einen sicheren Anhalt für die unter bestimmten Umständen eintretende Kernvermehrung zu gewinnen. Gerade bei den in dieser Hinsicht am meisten in Betracht kommenden atrophischen Muskeln scheint mir diese Methode jedoch auch nicht viel zuverlässiger zu sein, als die Zählung der Kerne im Schnittpräparat. Die in diesen Fällen gleichfalls vermehrten Kerne des Bindegewebes, die in Begleitung der Kapillaren vielfach den Fasern aufgelagert sind, lassen sich nicht immer mit Sicherheit von den sogenannten Sarkolemmkernen unterscheiden. Es bleibt dem Urteil der Beobachter überlassen, welche Kernformen zu den eigentlichen Muskelkernen mitgezählt werden sollen und welche man ausschalten will. Ich habe darum von der Aufstellung von Zahlenreihen zur Beurteilung der Kernvermehrung meist Abstand genommen und mich mit der Berücksichtigung der Formen und der Gruppierung der Kerne begnügt, wie sie die Betrachtung der gefärbten Schnittpräparate ermöglicht.

Die Anfertigung der Schnittpräparate erfordert eine verschiedene technische Vorbereitung derselben, je nach dem Zweck, dem das fertige Präparat dienen soll. Präparate, die sich zum Studium der Struktur der kontraktilen Substanz gut eignen, lassen nicht so leicht die Anordung der Kerne übersehen; der Nachweis von Fett, die Darstellung feiner Nervenfasern verlangt besondere Maßnahmen, welche die Präparate für die Erkennung der strukturellen Veränderungen im Muskelgewebe selbst mehr oder weniger untauglich machen. Es wurde daher eine Reihe verschiedenartiger Fixier- und Färbemethoden verwendet, immer aber der gleichmäßigen Behandlung der verschiedenen zu vergleichenden Muskeln besonderes Augenmerk geschenkt.

Ein großer Teil des Materials wurde in Müller-Formol in der angegebenen Weise fixiert, nach dem Auswässern in Alkohol steigender Konzentration entwässert und dann nach Durchtränkung mit Toluol oder Chloroform in Paraffin oder über Äther-Alkohol in Celloidin eingebettet. Beide Einbettungsmethoden sind für die Muskeln bei richtiger Handhabung gleich gut brauchbar. Die Einbettung in Paraffin

ist zweckmäßiger für die Anfertigung der für manche Zwecke notwendigen dünnen Schnitte unter 10 μ und der Schnittserien. Man muß sich nur dabei hüten, durch Überhitzen oder Abdunsten der Präparate täuschende Schrumpfungsbilder zu erzeugen. An aufgeklebten Schnitten, die nach Entfernen des Paraffins durch Chloroform auch nur an einer kleinen Stelle und für einen Augenblick eingetrocknet waren, konnte ich nicht selten Retraktionen der Muskelfasern vom Sarkolemm und dem umhüllenden Bindegewebe sehen, wie sie als pathologische Befunde beschrieben und abgebildet worden sind.

Die klarsten Bilder der Faserzeichnung, der Querstreifung und des Verhaltens des kollagenen Gewebes gaben mir bei entsprechender Färbung die in Sublimat und in Zenkers Lösung fixierten Muskelstückchen, wenn diese klein genug eingelegt waren, um ein rasches und gleichmäßiges Eindringen der Lösungen zu gestatten. Die in reiner 10prozentiger Formollösung fixierten Muskeln gaben gute Übersichtsbilder. Ihre Färbbarkeit konnte für manche Zwecke auch nach monatelangem Verweilen in der Lösung durch Nachbeizung mit Chromsalzlösungen noch verbessert werden. Doch haben auc hdie nach 24stündiger Behandlung mit Müller-Formol in Müllerscher Lösung aufbewahrten Muskeln noch nach Monaten keine erheblichen Veränderungen der Färbbarkeit und der Struktur erfahren. Ein Versuch hat mich belehrt, daß so verwahrte Muskeln binnen Jahresfrist nur eine Verminderung der durchschnittlichen Faserbreite von etwa 8 μ erfahren haben. Bei einem der wiederholt gemessenen Muskeln betrug nämlich die Faserbreite nach dreitägigem Liegen in Müllerscher Lösung im Durchschnitt 45,60 μ (kleinste Breite: 30,00 μ, größte Breite 63,75 μ); nachdem die Präparate ein Jahr lang in Müllerscher Lösung verblieben waren, ließen sich die dunkelbraun gefärbten Fasern noch mühelos durch Zerzupfen isolieren; die Faserbreite betrug alsdann im Durchschnitt: 37,98 μ (kleinste Breite 18,75 μ, größte Breite 52,50 μ). Die vielfach für die Fixierung der Muskeln empfohlenen Gemische von Osmiumsäure mit Chrom-Essigsäure (Flemming) oder Platinchlorid-Essigsäure (Hermann) habe ich nicht verwendet; auch reine Osmiumsäurelösung (einprozentig) fixiert das kontraktile Gewebe ausgezeichnet, doch steht ihrer weiteren Verwendung die ungenügende Färbbarkeit so vorbereiteter Schnitte entgegen. Dagegen habe ich den Fettgehalt der Muskeln fast stets an Osmiumpräparaten geprüft und gute Fettfärbungen stets dann erhalten, wenn die eingelegten Stückchen nicht über 5 mm Seite hatten. Über die Bewertung dieser Fettfärbungen wird freilich im folgenden noch zu reden sein. Besser als die Behandlung mit reinen Osmiumsäurelösungen bewährt sich noch die Anwendung der Marchischen Methode. Schon der Umstand, daß man auch in den in Formollösung oder in Müller-Formol unmittelbar eingelegten Stücken durch Weiterbehandlung nach Marchi eine gute Fettfärbung erzielen kann, macht diese Methode besonders wertvoll. Dazu kommt noch, daß die Schnitte von Marchi-Präparaten viel besser als die von Osmiumpräparaten noch einer weiteren Färbung mit Kern- oder Plasmafarbstoffen zugänglich sind und daß auch die einzulegenden Stückchen bei hinreichend langer Nachbehandlung etwas größer gewählt werden dürfen. Neuerdings hat man von vielen Seiten, auch für Muskeln (Rosenthal), die Fettfärbung mit Sudan III oder Scharlach R empfohlen und sie meist an Gefrierschnitten nach Vorhärtung in Formol angewendet. Auch Zupfpräparate lassen die Fettfärbung mit Sudan III zu, wenn man mit Hilfe eines feinen Glassiebes die zerzupften Muskeln wie Schnitte behandelt. Ich habe die Sudanfärbung wiederholt benutzt zur Ergänzung und Kontrolle der mit Osmiumfärbung erhaltenen Befunde und habe dabei letztere nicht entbehrlich gefunden. Zur Anfertigung der Gefrierschnitte bediente ich mich mit Vorteil des Jungschen Gefriermikrotoms unter Verwendung von Äthylchlorid. Die so erhaltenen

Schnitte erlauben nach der Sudanfärbung schöne Kontrastfärbungen der Kerne mit Hämatoxylin oder Methylenblau, aber manche feinere Details der Faserstruktur, die gerade das ungefärbte Osmiumpräparat zeigt, gehen dabei doch leicht verloren. Auch die Deutung der Fettfärbungen scheint mir an Sudanpräparaten nicht leichter und sicherer zu sein, als an den mit Osmiumsäure oder nach Marchi gewonnenen Bildern. Letztere Methoden gestatten mit Anwendung der Paraffineinbettung feinere Schnitte und die Haltbarkeit der Fettschwärzung war in solchen Präparaten, die ich möglichst rasch entwässerte, zur Paraffinlösung und Aufhellung nur mit Chloroform behandelte und mit dickem, durch nur wenig Chloroform verflüssigtem, rektifiziertem Kanadabalsam unter das Deckglas brachte, über viele Monate hin eine vorzügliche. Auch die Osmierung der peripherischen Nerven und der Rückenmarkspräparate gab bei solcher Behandlung gute Dauerpräparate. Löwinson hat darauf aufmerksam gemacht, daß auch die Palsche Modifikation der Weigertschen Markscheidenfärbung unter Umständen eine gute und dauerhafte Färbung des Fettes in den Geweben liefert. Die dabei notwendige Differenzierung ließe jedoch allein diese Methode gegen die übrigen zurückstehen, wenn es nicht nach den sonst mit den Chrom-Hämatoxylin-Lackfärbungen gewonnenen Erfahrungen auch fraglich erschiene, ob die damit gefärbten Tröpfchen wirklich immer Fett sind. Doch hat sich die Anwendung der Palschen Färbung für das Studium der Muskeln auch außer der Darstellung markhaltiger Nervenfasern in mancher Hinsicht als brauchbar erwiesen, wie aus den im folgenden niedergelegten Befunden hervorgehen wird. Walbaum fand bei Sudanfärbung in Formol fixierter Muskeln weniger Fettropfen gefärbt, als im frischen Präparat zu sehen waren, zog aber diese einfachere Methode der auch nicht absolut zuverlässigen Schwärzung mit Osmium vor. Die mikroskopische Charakterisierung des Fettes ist aber überhaupt, auch im frischen Präparat, niemals eine ganz sichergehende und kann sich, wie Krehl und andere betont haben, mit dem chemischen Nachweis nicht messen. Auch ein an sich noch mangelhaftes Verfahren wird jedoch beim Vergleich völlig gleichmäßig behandelter Präparate wenigstens einige Bedeutung gewinnen können und ich habe mich daher, da sich chemische Analysen in den Gang der Untersuchung nicht mehr einreihen ließen, mit den angeführten Methoden des Fettnachweises begnügt.

Die Anordnung und Gestaltung der Kerne, des Bindegewebes und der Gefäße habe ich meist an Schnitten untersucht, die mit Hämalaun vorgefärbt und mit van Giesons Pikrinsäure-Säurefuchsinlösung einige Sekunden, oder mit stark verdünnten alkoholischen Lösungen von Eosin oder Rubin S mehrere Stunden nachbehandelt waren. Die Hämalaunlösung fertigte ich mir selbst, indem ich eine nach Apathys Vorschrift bereitete Hämateinlösung (1 proz. Lösung käuflichen Hämatoxylins in 70 proz. Alkohol in halbgefüllter Flasche mindestens 6 Wochen alt und schon stark gebräunt) mit 5 proz. Alaunlösung verdünnte, und zwar nahm ich meist einen Teil Hämateinlösung auf zwei Teile Alaunlösung, doch färbten stärkere Verdünnungen gleich gut, wenn auch langsamer. Diese Hämalaunlösung zeigte sich sehr haltbar und in ihrer Färbkraft relativ wenig veränderlich, da auch mit Lösungen, die monatelang im Glase standen, schöne reine Kernfärbungen ohne Differenzieren zu erzielen waren. Je besser freilich die Muskelpräparate konserviert sind, wie z. B. bei Sublimatfixierung, desto stärker färbt sich die Muskelfaser mit der Kernfarbe, und dann muß man diese zum Teil wieder mit saurem Alkohol ausziehen. Letzteres ist nur dann leicht und mit gutem Resultat möglich, wenn man nicht vorher die Färbung durch Auswaschen in Brunnenwasser „fixiert" hat. Darum eignen sich zu Übersichtspräparaten die in Müller-Formol oder reinem Formol fixierten Präparate besser, in denen die kontraktile Substanz etwas von ihrer Färb-

barkeit eingebüßt hat. An Präparaten, die menschlichen Leichen entstammten, habe ich die Färbbarkeit der Muskelfasern nie störend gefunden, während sie an den dem Lebenden ausgeschnittenen Muskelstückchen bei guter Fixierung wie im Tierpräparat die Übersichtlichkeit der Kerne zuweilen beeinträchtigen kann. Einige Male habe ich auch die Apathysche Lösung Hämatein IA verwendet und damit sehr schöne Kernfärbungen erzielt. Die elastischen Fasern wurden nach Weigert gefärbt. Zur Darstellung der Muskelfaserstruktur und der Querstreifung benützte ich meist die Färbung mit Hämatoxylin-Eisenlack nach Heidenhain oder Benda von Präparaten, die in Sublimat gehärtet und mit Jodalkohol nachbehandelt waren. Die prachtvollen Bilder, die diese Methoden geben und die sich bei stärkerer Differenzierung auch sehr gut zum Studium der Kapillarenanordnung und der Kernstrukturen eignen, sind haltbarer als die mit den sauren Anilinfarbstoffen erreichbaren. Die neuerdings von Heidenhain angegebene Neutralfärbung der Muskulatur konnte ich leider nicht erproben. Dagegen ergaben mir einige Versuche mit Vergoldung im Schnitt nach Sublimatfixierung (Apathy) gleichfalls sehr schöne Resultate, da ich damit eine klare und gleichmäßige Färbung der Muskelfibrillen wie im frisch vergoldeten Präparat erhielt, wenn mir auch die Darstellung der Nervenendigungen, wohl infolge ungenügender Lichtwirkung nicht ebensogut gelingen wollte.

Mancherlei Versuche, mit Methylenblau und Toluidinblau die Muskelschnitte zu färben, mit Metallbeizen die Formolpräparate in ihrer Färbbarkeit zu verbessern, durch Pikrinsäure in den Eisenlackpräparaten Kontrastfärbungen zu erzielen, gaben zwar brauchbare Bilder, konnten aber zur Erkennung der pathologischen Veränderungen nicht wesentlich mehr leisten, als die angegebenen Methoden, welche zur Beurteilung der hier in Betracht kommenden Formveränderungen völlig ausreichten.

Das Rückenmark der operierten Tiere wurde stets in 10 proz. Formollösung eingelegt und davon wurden dann aus verschiedenen Höhen Stückchen entnommen, die in Müllerscher Lösung nachgebeizt wurden, um an Querschnitten mit Hilfe der Palschen Markscheidenfärbung und nach Marchi untersucht zu werden. Nur die von der Durchschneidung herrührende Narbenstelle wurde reihenweise unter abwechselnder Anwendung von Hämalaun-Pikrinsäure-Säurefuchsinfärbung, Elastinfärbung und Markscheidenfärbung in Längsschnitten durchmustert. Von der Lendenanschwellung wurden nach Paraffineinbettung Querschnitte aus mehreren Höhen zur Ganglienzellfärbung mit Toluidinblau verwendet. Mehrfach wurde auch die Toluidinblaufärbung erst nach einer kurzen Beizung des Schnittes in Ammoniummolybdat vorgenommen. Konnte dabei auch infolge der ungenügenden Vorbehandlung keine reine Fibrillenfärbung erzielt werden, so ließ sich doch eine schärfere Tingierung der grauen Substanz und der Achsenzylinder erreichen. Um diejenige Seite des Rückenmarkes, die der Nervendurchschneidung entsprach, auch im Schnitt stets kenntlich zu machen, wurde unter der Pia des unverletzten Markes auf der linken Seite ein Seidenfaden durchgezogen, der mit geschnitten wurde. Auch die Spinalganglien des Ischiadicusgebietes wurden mit Ganglienzellfärbung untersucht und zum Teil auch zur Markscheidenfärbung verwendet.

Die peripherischen Nerven wurden nach Färbung kleiner Stückchen in 1proz. Osmiumsäurelösung (3 Tage) oder nach Marchi durch Alkohol und Chloroform in Paraffin eingebettet und auf Längs- und Querschnitten durchgesehen, wobei zuweilen die Nachfärbung mit Toluidinblau, oder nach van Gieson, besser noch mit Safranin nach Stransky der Untersuchung zum Vorteil gereichte.

Versuchsberichte.

Bei der Beurteilung der pathologischen Vorgänge im Muskel nach Läsion nervöser Bahnen und Zentren oder anderweitiger Funktionsstörung aus dem mikroskopischen Befund mit Hilfe der oben angegebenen Methoden ist eine ins Detail gehende Schilderung der unter verschiedenen Bedingungen sich ergebenden Strukturbilder wohl unerläßlich, selbst auf die Gefahr hin, daß Wiederholungen und Mitteilungen längst bekannter Erscheinungen sich nicht umgehen lassen. Es ist aber auch notwendig, daß eine ausreichende Beschreibung der Folgezustände der Eingriffe am Nervensystem selbst den Muskelbefunden zur Seite steht, sollen der Betrachtung nicht Störungen oder Ausgleichungen der nervösen Funktionen entgehen, die nicht dem Zustande entsprechen, den wir mit dem operativen Eingriff zu schaffen beabsichtigten. Ferner ist die Beobachtung aller Lebensäußerungen des Muskels nach den Eingriffen von größter Bedeutung für die Bewertung seines anatomischen Bildes und ebensowenig darf der Allgemeinzustand des Versuchstiers, seine Ernährung, eventuell eintretende Erkrankungen u. dgl. vernachlässigt werden. Ich habe darum die wichtigsten Ergebnisse der Beobachtung im Leben, sowie die ausführlichen Mitteilungen der anatomischen Befunde eines Teils meiner Versuchstiere im folgenden der zusammenfassenden Besprechung der Erscheinungen der Muskelatrophie vorangestellt, und werde in dieser noch andere ergänzende Untersuchungen benutzen. Am Schlusse jedes Protokolls ist das Wesentliche des Versuchs kurz hervorgehoben.

Hund E.

Einjähriges, kräftiges, männliches Tier.

Operation am 20. März 1900. Das Rückenmark wird mit der Dura im oberen Brustmark durchtrennt, in der Höhe der unteren Schulterblattenden. Sofort nach der Eröffnung des Rückenmarkskanals ist die Atmung merklich verlangsamt. Gleich

darauf wird vom linken Nervus ischiadicus ein 2 cm langes Stück dicht unterhalb des Austritts aus dem Becken ausgeschnitten. Naht. Verband mit trockener, durch Heftpflaster befestigter Gaze.

Der Hund wird darauf in die Schwebe eingehängt. Gleich nach der Operation ist das rechte Hinterbein etwas angezogen, während das linke schlaff herabhängt. Nach 20 Minuten hängen beide Hinterbeine schlaff herab. Die Vorderbeine sind steif ausgestreckt. An den Hinterbeinen sind keine Reflexe auszulösen.

Der Hund wurde in vollkommener Äthernarkose operiert; vordem wurden ihm im ganzen 0,1 g Morphin subkutan eingespritzt. In der Schwebe ist er schläfrig, öffnet aber die Augen auf Anreden und dreht den Kopf.

Am 1. Tag nach der Operation steht der Hund auf den Vorderbeinen, legt den Kopf aber noch matt auf die Schwebe. Kopf und Vorderbeine häufig in feinschlägigem Tremor. Der Kot wird beim Messen entleert, der Urin ist völlig verhalten. An den schlaffen Hinterbeinen sind keine Reflexe auszulösen. Nahrung wird ganz verweigert.

2. Tag. Tremor des Kopfes und der Vorderbeine besteht fort, doch werden diese gut aktiv bewegt. An beiden Hinterbeinen deutliche Patellarreflexe, am linken auch Achillessehnenreflex auszulösen. Die Zehen der Hinterbeine werden stark ödematös, die Beine werden daher an der Schwebe hochgebunden. Der Kot wird bei der Temperaturmessung im After entleert; der Urin geht auf Pressen des Leibes in einzelnen kurzen Spritzern ab. Nahrungsaufnahme gut.

3. Tag. Nadelstiche in die rechte Fußsohle rufen lebhaften Beugereflex im ganzen rechten Hinterbein hervor. Auf Stiche in die linke Hinterfußsohle erfolgt keinerlei Reaktion. Am Schweif sind keine Reflexe auslösbar. Auf Einführung des Thermometers in den After und Kitzeln der nächsten Umgebung der Analfalte erfolgen Zusammenziehen des Schließmuskels und rhythmische Hebung und Senkung der Aftergegend (Analreflexe).

Die Rückenwunde zeigt keine Eiterung; sie ist in ihrem oberen, dem Kopf zugewendeten Teil sehr schmerzempfindlich.

Der Tremor am Kopf und den Vorderbeinen hat etwas nachgelassen.

Die Harnentleerung geht bei Bewegungen des Tieres ohne Nachhilfe vor sich.

4. Tag. Reizung der rechten Hinterpfote durch Druck oder Stich erzeugt lebhafte reflektorische Bewegungen des rechten Beins, auch Schwanzbewegungen. Auch bei Auslösung des Analreflexes wie auf Berührung der Schwanzspitze treten mehrmals sich wiederholende pendelnde Schwanzbewegungen ein. Zittern am Vorderkörper noch vorhanden.

5. Tag. Die Operationswunde am linken Hinterbein ist völlig verheilt. Nähte entfernt. Ebenso an der Rückenwunde, die an einer Stelle noch etwas blutig-serös sezerniert.

Vom oberen Teil der Beinwunde aus (zentraler Ischiadicusstumpf) sind durch Streichen mit einer Nadel lebhafte reflektorische Zuckungen in den Streckern desselben Beins auszulösen.

6. Tag. Der Hund ist munter und frisch, säuft und frißt wie an den vorangehenden Tagen, doch steigt die Körperwärme auf 40,7°.

An der Rückenwunde findet sich etwas serös-eiteriges Sekret. Beim Auswischen mit Lysoltupfern der bis dahin durch Tamponade offen gehaltenen Stelle werden einige nekrotische Fetzen entfernt, darauf wieder Jodoformgazetampons eingelegt.

Der Urin entleert sich bei Druck auf das Abdomen im Strahl, geht auch sonst sehr häufig ab.

7. Tag. An der Bauchseite des Tieres ist durch Druck der Schwebe ein nekrotisches Geschwür am Präputium entstanden; die Unterbauchgegend und das linke Bein sind stark ödematös geschwollen. Nach Entfernung der nekrotisierten Hautpartien geht das Ödem zurück. Der Hund wird aus der Schwebe genommen und auf Stroh gelegt.

Der Hund wird merklich matter, erbricht nach der Nahrungsaufnahme.

8. Tag. Bei verminderter Nahrungsaufnahme wird das Allgemeinbefinden des Tieres zusehends schlechter, obwohl die Druckgangrän am Bauch nicht zugenommen hat und die ödematöse Schwellung zurückgegangen ist. An beiden Beinen sind die Patellarreflexe lebhaft, am rechten Hinterbein auch der Achillessehnenreflex. Am linken Hinterbein lassen sich von der Gegend des zentralen Ischiadicusstumpfes aus auch mit dem galvanischen Strom starke reflektorische Zuckungen im Extensor cruris auslösen; bei stärkeren Strömen machen sich zudem bei jeder Reizung am linken Hinterbein in den Extensoren die Wirkungen der Stromschleifen geltend. Am linken Gastrocnemius und in den Zehenbeugen sind die mit dem galvanischen Strom ausgelösten Zuckungen, besonders bei Anwendung der Anode, etwas verlangsamt, lassen das An- und Abschwellen der Kontraktion deutlich erkennen. Faradisch ist dieser Muskel nicht erregbar.

Am rechten Hinterbein sind die mit dem galvanischen Strom ausgelösten Zuckungen durchwegs ebenso blitzartig wie an den Vorderbeinen, doch ruft die elektrische Reizung des rechten Hinterbeins auch sehr ausgiebige reflektorische Beuge- und Streckbewegungen desselben hervor. Der rechte Gastrocnemius ist faradisch gut erregbar.

Der Urin enthält etwas Eiweiß. Der Kot ist dünnflüssig, mit Blut vermengt, sehr übelriechend.

Am 9. Tage ist der Hund stark abgemagert, frißt nicht mehr, die Druckgeschwüre am Bauch eitern. An den Hinterbeinen ist das Ödem ganz zurückgegangen, auch finden sich keine Geschwüre und keine Infiltrationen an den Beinen.

Am 10. Tage nach der Operation tot. Die Sektion zeigt, daß von den Druckgeschwüren in der Umgebung des Penis eine tiefgreifende Eiterung bis in die Dammmuskulatur ausgegangen ist. Die Blase ist bis zur Nabelhöhe erweitert. Im Darm finden sich zahlreiche oberflächliche Geschwüre. Das Rückenmark ist in Höhe des 6.—7. Brustwirbels vollkommen durchtrennt, die Stümpfe auf 1 cm Entfernung voneinander liegend. An der frischen Narbe zwischen den Enden des durchschnittenen linken Ischiadicus ist keine Eiterung zu bemerken.

Die Extremitätenmuskeln zeigen keine makroskopisch erkennbaren Verschiedenheiten, ebensowenig die Nerven und Gefäße.

Zur mikroskopischen Untersuchung werden Stückchen von beiden Musculi gastrocnemii und von den Beugern am rechten Vorderbein in 10proz. Formollösung, ein Stück vom peripherischen Stumpf des linken Ischiadicus und der entsprechende Abschnitt vom rechten Ischiadicus in 1proz. Osmiumsäurelösung eingelegt.

Erst nach längerem Verweilen in der Formollösung werden kleine Muskelstückchen in Wasser ausgewaschen und in Glyzerin möglichst fein zerzupft. Dabei lassen sich die Fasern des linken Gastrocnemius etwas schwerer voneinander lösen als die der übrigen Muskeln. Ferner ist am linken Gastrocnemius das Bindegewebe etwas reichlicher und die Längsstreifung ausgeprägter als am rechten. Die Querstreifung der Muskelfasern tritt an den normalen Vorderbeinmuskeln und am rechten Gastrocnemius wohl klarer und schärfer hervor als am linken, fehlt aber auch hier an keiner Faser und zeigt keine Unregelmäßigkeiten.

Die Messung der isolierten Fasern ergibt folgende Breitendurchmesser:

Gastrocnemius links (Nerv durchschnitten): kleinste Breite 15,0 μ, größte Breite 41.25 μ, Durchschnittsbreite 30,6 μ.

Gastrocnemius rechts: kleinste Breite 25,50 μ, größte Breite 48,75 μ, Durchschnittsbreite 35,44 μ.

Beugemuskeln am r. Vorderbein: kleinste Breite 30,00 μ, größte Breite 56,25 μ, Durchschnittsbreite 41,70 μ.

Von jedem Muskel wurden 50 Fasern möglichst in der Mitte der Länge gemessen. Im einzelnen sind die Kaliber der Fasern aus nachstehenden Kurven erkenntlich. Die ausgezogene Kurve entspricht den unter normalen Verhältnissen gebliebenen Vorderbeinbeugern, die punktierte Kurve dem linken Gastrocnemius, dessen motorischer Nerv durchschnitten war, die gestrichelte Kurve dem nur von der cerebralen Innervation durch die Rückenmarksdurchschneidung losgetrennten rechten Gastrocnemius. Auf der Abscisse sind die Werte der Faserbreiten in μ (1 mm entsprechend 1 μ) aufgetragen, als Ordinaten die Zahl der einer jeweiligen Breite entsprechenden Fasern (5 mm entsprechend einer Faser). Um die verschiedenen Werte nebeneinander zeigen zu können, sind letztere nicht wie bei Mayeda ausgezogen, sondern nur ihre Höhenpunkte angesetzt und zu einer fortlaufenden Kurve verbunden. In gleicher Weise sind die späteren Kurven angefertigt.

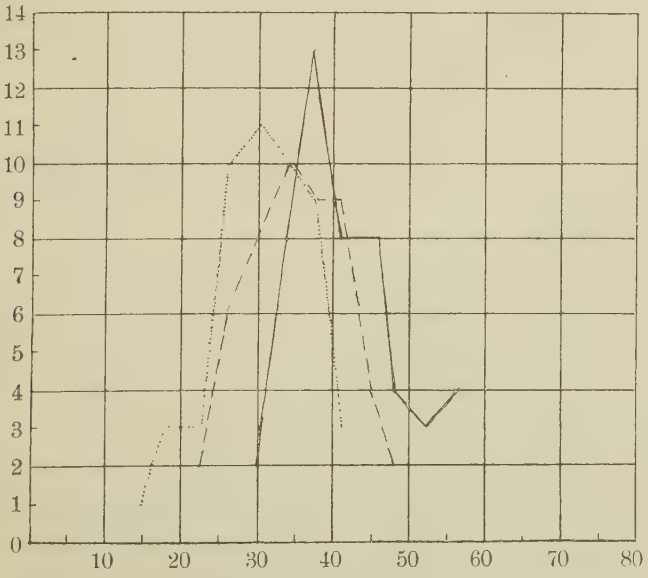

Fig. 1. E. Gastrocnemius.

Beide Gastrocnemii haben demnach nicht nur eine geringere durchschnittliche Faserbreite als die Vorderbeinmuskeln, sondern bei beiden sind auch die geringsten Breiten wie die größten Breiten kleiner als die entsprechenden der gesunden Muskeln, die Kurven der gelähmten Muskeln sind nach links, nach der Seite der geringeren Breitenwerte hin verschoben. Die Kurve des linken, auch reflektorisch nicht erregbaren schlaffen Gastrocnemius zeigt aber eine noch erheblichere Verschiebung als die des rechten, Reflexreizen noch zugänglichen und auch elektrisch noch normal erregbaren Muskels. Die Gestaltung der Kurve, d. h. die Verteilung der Fasern auf die einzelnen Breitenwerte läßt keine wesentlichen Differenzen erkennen. Bei beiden Muskeln sind auch die Gipfel der Kurven nach links gerückt, und darum kann angenommen werden, daß sämtliche Fasern in den gelähmten Muskeln annähernd in gleicher Weise in ihrer Faserbreite vermindert sind. Die Kurvenbreite ist kaum verändert. Die Unterschiede in der Breite des aufsteigenden und des absteigenden Kurvenanteils sind zu gering, als daß man daraus Schlüsse ziehen könnte, höchstens konnte man vermuten, daß im linken Gastrocnemius doch mehr als im rechten die Verschmälerung vorzugsweise die ursprünglich breiteren Fasern betroffen hat.

Der rechte Hüftnerv, nach Paraffineinbettung in Längs- und Querschnitten untersucht, bietet im wesentlichen ein ganz den normalen Verhältnissen entsprechendes mikroskopisches Bild. An den geschwärzten Markröhren sind deutlich auf dem Längsschnitt in regelmäßigen Abständen die Schnürringe erkennbar. Lantermannsche Einkerbungen sind nicht zu sehen. Die Markscheiden liegen, von dünner bindegewebiger Scheide begrenzt, dicht beieinander. An den dünneren Fasern hat auf feinen Schnitten der grauschwarze Markmantel kein ganz homogenes Aussehen, sondern scheint aus groben, annähernd gleich großen, runden oder viereckigen Körnern zusammengesetzt zu sein, die bei Betrachtung mit starken Systemen unter sich eine Verbindung durch feine Leistchen zeigen. Nur ganz vereinzelte Fasern zeigen einen Zerfall der Markscheiden in Fettropfen verschiedener Größe. Auf den Querschnitten treten die Markscheiden als schwarze Ringe scharf hervor, in sehr verschiedener Größe; der Markring, von mannigfacher Dicke, läßt an einigen Stellen eine Struktur aus dicken radiär gestellten Balken erkennen. An den Achsenzylindern, von denen ein Teil unkenntlich geschrumpft oder aus dem Schnitt gefallen ist, kann doch vielfach die fibrilläre Struktur gesehen werden. Körnchenzellen sind weder in der Nähe der Nervenfasern, noch der Gefäße zu sehen.

Der völlig gleich behandelte linke Hüftnerv vom peripherischen Stumpf nahe der Durchschneidungsstelle hat in den Schnitten ein ganz verändertes Aussehen. An den Längsschnitten sind die Markscheiden nur noch an wenigen Fasern als solche kenntlich, sind aber auch hier vielfach kolbig aufgetrieben, an manchen Stellen unterbrochen. Die kugeligen, verdickten Fragmente derselben sind mehrfach noch durch deutliche Schnürringe geschieden, in wechselnden Abständen aber durch breitere Lücken. Viele Fasern sind nur noch an dem kernreichen Neurilemm kenntlich, das stellenweise mit unregelmäßigen Fettropfen erfüllt, stellenweise den homogenen gequollenen Rest des Achsenzylinders enthaltend, den Verlauf der Nerven-

faser anzeigt. Die größeren Abstände zwischen den einzelnen Fasern sind ausgefüllt mit spärlichen Bindegewebsfasern, in welche sich da und dort freie Häufchen von Fettkörnchen eingebettet finden. Auf den Querschnitten sieht man nur vereinzelte Markringe, an deren Stelle große und kleinere runde, homogen geschwärzte Fetttropfen und Halbmonde. Das Perineurium erscheint etwas verdickt und das die Nervenbündel mit ihren Gefäßen umhüllende Gewebe ist reicher an kernarmem Bindegewebe und an Fett, als bei dem Nerven der rechten Seite. An den Gefäßen der Nerven ist eine Verschiedenheit beider Seiten nicht erkennbar.

Das Rückenmark wurde nur im Lumbosakralteil untersucht. Die absteigende Degeneration in den Pyramidenbahnen ist deutlich ausgeprägt, außerdem sind in den Randpartien der Vorderstränge und Seitenstränge zahlreiche gequollene Achsenzylinder und beginnender Markscheidenzerfall neben gut erhaltenen Nervenfasern zu bemerken. Die Vorderhornganglienzellen der linken Seite sind zum Teil kleiner als die der rechten und zeigen Chromolyse in den untersten Lumbal- und den oberen Sakralsegmenten, doch sind die Differenzen zwischen der linken und der rechten Seite nur sehr geringfügige. Im Zentralkanal findet sich eine kleine Ansammlung einkerniger und polymorphkerniger Rundzellen, das Ependym ist nicht verändert. Die aus- und einstrahlenden Wurzelnerven haben gut erhaltene Markscheiden und Achsenzylinder.

In den gefärbten (Hämatoxylin-Eosin, v. Gieson) Schnitten der Vorderbeinbeuger zeigen die an Volumen bzw. Breite ziemlich gleichmäßigen Muskelfasern durchwegs schöne Querstreifung. Die Kerne sind sehr reichlich, fast durchwegs an der Peripherie der Fasern unter dem dünnen Sarkolemm gelagert. Die Mehrzahl der Muskelfaserkerne ist lang und schmal, mit der Längsachse parallel der Faserrichtung angeordnet, mit dichtem Chromatingerüst. Diese sind besonders angehäuft an den am Sehnenansatz endigenden Fasern. Doch sind auch hier schon nicht selten große, bläschenförmige, ovale oder unregelmäßig begrenzte Kerne mit viel zarterem, blasser gefärbtem Chromatingerüst und scharf hervortretenden 1 bis 2 Kernkörperchen. Diese großen hellen Kerne sind nur an wenigen Stellen paarweise hintereinander oder semmelförmig nebeneinander liegend als Produkte direkter Kernteilung kenntlich. Dunkler gefärbte kleinere runde Kerne und an den Enden zugespitzte oder kommaförmige sind seltener und namentlich letztere fast nur in unmittelbarer Nähe der kräftigeren bindegewebigen Scheiden zu treffen. Das Sarkolemm ist mit dem Zwischenbindegewebe in den nach van Gieson gefärbten Schnitten als feiner roter Streifen um die bräunliche Muskelfaser hervorgehoben. Die einzelnen Muskelbündel sind durch schmale bindegewebige Septen geschieden, welche die Gefäße und Nerven leiten, aber nur sehr wenig Fett enthalten. Die Kapillaren verlieren sich rasch zwischen den Fasern. Auf dem Querschnitt sind die dicht aneinander liegenden Fasern in polygonalen, annähernd gleich großen Feldern abgegrenzt. Den Bindegewebssepten benachbart liegen die Querschnitte einiger weniger Muskelspindeln mit Nervenfasern und 4—5 Muskelfasern, deren chromatinreiche Kerne teils an der Peripherie, teils im Zentrum der Faser liegen.

Im Gastrocnemius der rechten Seite ist an allen Fasern deutliche Quer- und Längsstreifung sichtbar, erstere überwiegend. Die Fasern zeigen beträchtliche Verschiedenheiten im Breitendurchmesser und sind voneinander durch recht derbe Bindegewebsscheiden getrennt, die auf dem Querschnitt im Giesonschen Präparat als markante rote Streifen zwischen den ungleich großen polygonalen braungelben Faserquerschnitten hervortreten. Die Muskelkerne sind vermehrt und liegen dicht gedrängt unter dem Sarkolemm, besonders zahlreich an den schmalen Fasern, den Faserenden und in Umgebung der kleinsten Gefäßverzweigungen. Unter den Kernen sind am

zahlreichsten die großen blassen chromatinarmen mit scharf hervortretenden einfachen oder verdoppelten Kernkörperchen vertreten. Besonders an den kernreichsten schmalen Fasern liegen sie vielfach in Paaren oder zu zweien bis dreien hintereinander gereiht. Ferner finden sich auch wesentlich kleinere blasse chromatinarme Kerne neben diffus und stärker gefärbten kleinen runden Kernen mit dichtem Chromatingerüst. Nicht selten sieht man parallel der Faserrichtung liegend namentlich an den verhältnismäßig kernarmen Fasern lange schmale dunkel tingierte Kerne, deren Längsdurchmesser um das 3—5fache den Querdurchmesser übertrifft. Diese sind besonders häufig an den an die Sehnen anstoßenden, ziemlich spitz auslaufenden und mit zahlreichen Kernen besetzten Faserenden. Die langen schmalen Kernformen sind kaum von den Kernen der bindegewebigen Septen bzw. den in diesen verlaufenden Gefäßen zu unterscheiden. Zahlreiche quer über die Fasern oder schräg liegende schlanke Kerne gehören den Kapillaren an, welche gefüllt fast allenthalben zwischen den Muskelfasern parallel zu diesen ziehen, aber auch mehrfach von reichlichen Bindegewebsfasern begleitet, die Muskelfasern überqueren. Die Verteilung von Fibrillen und Sarkoplasma in Cohnheim'scher Felderung innerhalb der Muskelfasern ist meist erkennbar. Stellenweise sind Auftreibungen, homogene Quellungen von Faserabschnitten zu sehen. Das Bindegewebe zwischen den Muskelfaserbündeln ist deutlich vermehrt, in kernarmen kräftigen Zügen Nerven und Gefäße begleitend. Da und dort sind um die feinsten Gefäße inmitten der Faserbündel Fettkugeln eingestreut; reichlichere Fettmassen umlagern die zwischen den Faserbündeln verlaufenden größeren Gefäßstämme, die einzelnen Fettkugeln etwa in der Größe eines Muskelfaserquerschnitts in zarte Bindegewebsfasern eingebettet. Die ihnen anliegenden Kerne sind im Gegensatz zu den spindelförmigen, oft halbmondartig gebogenen Kernen des Bindegewebes auffallend groß, blaß, mit feingekörntem Chromatin und stark gefärbten Kernkörperchen (1—3). An den intramuskulären Nervenverzweigungen ist außer einem auffallenden Kernreichtum des Neurilemms keine Veränderung zu bemerken. Die in den Querschnitten sehr spärlich nachzuweisenden Muskelspindeln an oder zwischen den bindegewebigen Muskelscheiden zeigen die normalen Querschnittsbilder der Nerven- und Muskelfasern ohne Fetteinlagerung in den anscheinend etwas verdickten Bindegewebshüllen.

Der Gastrocnemius der linken Seite, dessen zugehöriger Nerv reseziert war, läßt eine große Verschiedenheit der einzelnen Faserbreiten erkennen. Auch an den dünnsten Muskelfasern ist die Querstreifung noch sehr gut erkennbar, an allen Fasern jedoch mit überwiegender Deutlichkeit die Längsstreifung ausgeprägt. Die Fibrillen sind auf den Querschnitten in ungestörter Anordnung getroffen: einige wenige Faserquerschnitte jedoch, schon bei schwacher Vergrößerung durch schärfere Tingierung (Eosin, Säurefuchsin-Pikrinsäure) kenntlich, sind durch größeren Abstand der Fibrillen voneinander ausgezeichnet, das Sakroplasma sieht in diesen ziemlich voluminösen Fasern gequollen oder vermehrt aus. Auf den Längsschnitten sind dementsprechende Stellen als zylindrische Abschnitte an sonst von den übrigen nicht abstechenden Fasern zu sehen. An diesen der Länge nach das 4—5fache des Faserquerschnitts betragenden, zylindrisch auf die $1^1/_2$fache übrige Faserbreite aufgetriebenen Abschnitten tritt durch die in ihrem Verbande gelockerten, auseinandergewichenen Fibrillen die Längsstreifung noch stärker als in dem unveränderten Teil der gleichen Faser hervor. Das Sarkolemm ist nirgends verändert, doch sind die Abstände zwischen den polygonalen Querschnitten der einzelnen Muskelfasern fast durchwegs etwas erweitert, vielfach durch Kapillaren mit etwas lockerem Bindegewebe ausgefüllt. Die Muskelkerne sind hier fast ausnahmslos groß, blaß gefärbt, bald mehr rund, bald mehr oval, mit 1—2 kräftigen Kernkörperchen, im übrigen

auch bei Betrachtung mit stärksten Systemen von punktiertem Aussehen ohne deutliches Chromatingerüst. Diese Kerne sind ganz beträchtlich vermehrt, liegen vielfach paarig oder auch schon zu 4—5 in Kernzeilen, an anderen Stellen sind sie auf einer Faser zu 5—6 in Häufchen angeordnet; ihre Begrenzung ist scharf, aber nicht immer gleichmäßig rund, sondern oft zackig oder in lappigen Formen. In besonders dichten Reihen und Gruppen finden sich diese Kerne in der Nähe des Sehnenansatzes und am letzten stumpfen Ende der Muskelfasern vor den Sehnen, deren dunkler gefärbte schmalere langen Kerne hier ebenfalls deutlich vermehrt sind und sich zwischen die Muskelfasern hineinzuschieben scheinen. Die Muskelkerne liegen fast durchwegs an der Peripherie der Muskelfasern, nur ganz vereinzelte Faserquerschnitte enthalten innerhalb der Faser zwischen den Fibrillen liegende stark formveränderte, abgeblaßte Kerne. Außer den erwähnten Formen sind entlang des Sarkolemms noch in großer Zahl lange schlanke dunkgefärbte Kerne gelegen, die mit ihrer Längsachse oft parallel der Faserrichtung, oft aber auch quer oder schräg zu dieser gerichtet sind und meist deutlich ihre Beziehungen zu den zahlreich die Fasern begleitenden oder sie in lockerer Bindegewebshülle überkreuzenden Kapillaren erkennen lassen. Dementsprechend erscheinen diese Kerne häufig auf den Querschnitten in Gestalt kreisrunder kleiner, mit Kernfarben scharf tingierter Fleckchen zwischen den bläschenförmigen viel helleren Bildern der vermehrten Muskelkerne. Das etwas verdickte Bindegewebe zwischen den Muskelfaserbündeln enthält ziemlich viel Fettzellen in der Umgebung der mit Blut mittelgefüllten Gefäße, doch ist die Fettansammlung hier weniger reichlich, als in den Schnitten von Muskeln des rechten Hinterbeins. Die intramuskulären Nervenzweige weisen wie der resezierte Ischiadicusstamm der linken Seite, fettigen Zerfall der Markscheiden, gequollenes Aussehen der da und dort noch erhaltenen Achsenzylinder, Vermehrung der Kerne und geringe Verdickung des Neurilemms auf. Die an dem Gehalt solcher Nervenfasern erkennbaren Muskelspindeln sind von derber kernreicher Bindegewebsscheide umgeben und enthalten breite blasser gefärbte Muskelfasern mit auseinandergewichenen Fibrillen und großen blassen Kernen im Innern der Fasern. — Rundzellenanhäufungen sind in keinem der untersuchten Muskeln nachzuweisen.

Das Versuchsergebnis ist demnach folgendes:

Völlige Durchtrennung des Rückenmarks in Höhe ca. des 6. Dorsalsegments. Resektion des linken Nervus ischiadicus mit nachfolgender Degeneration des peripherischen Nervenabschnitts bis in die feineren Muskeläste.

Im Leben: schlaffe Lähmung der vom peripherischen Abschnitt des linken Ischiadicus versorgten Muskeln, im besonderen des linken Gastrocnemius; derselbe bleibt bis zum Tode auch reflektorisch unerregbar und zeigt am 8. Tage typische Entartungsreaktion.

Der rechte Gastrocnemius, wie überhaupt die gesamte Muskulatur der Hinterbeine ist ebenfalls gelähmt, d. h. er kann von dem Tier nicht willkürlich in Tätigkeit gesetzt werden. Dagegen ist er wenige Tage nach der Operation reflektorisch von der Zehenhaut oder der Sehne aus durch mancherlei Reize gut zu erregen und zeigt auch normale elektrische Erregbarkeit.

Die Hinterbeine sind in den beiden ersten Tagen infolge der Lagerung ödematös. Das Tier bekommt Druckgangrän in der

Unterbauchgegend mit tiefgreifender Eiterung, Fieber und geht am 10. Tage nach der Operation zugrunde.

Muskelbefund: Vorderbeinmuskeln völlig normal.

Linker Gastrocnemius: stark verminderte Faserbreite, Längs- und Querstreifung deutlich vorhanden, stellenweise deutliche Veränderungen der kontraktilen Substanz; Muskelkerne groß, blaß, vermehrt, zum Teil in Reihen; Wucherung des Bindegewebes und interstitiellen Fetts, Gefäße unverändert, intramuskuläre Nerven in Zerfall begriffen, Muskelspindeln ebenfalls verändert.

Rechter Gastrocnemius: deutlich verminderte Faserbreite, Querstreifung und Längsstreifung erhalten, spärliche Veränderungen der kontraktilen Substanz; Kernvermehrung, Bindegewebswucherung, Gefäße, Nerven und Muskelspindeln intakt. In keinem der Muskeln entzündliche Veränderungen.

Mehrere andere Hunde, die in der gleichen Weise operiert, infolge von Störungen der Wundheilung oder Druckgeschwüren über einen längeren Zeitraum nicht zu erhalten waren, boten den gleichen, im späteren eingehender zu würdigenden Befund. Es erübrigt also, ihre Krankengeschichte ausführlicher mitzuteilen. Dagegen folgen im nachstehenden noch Notizen über Hunde, die ohne jede Störung des körperlichen Befindens über lange Zeit nach der Operation lebend erhalten werden konnten, und bei denen auch die anatomische Untersuchung weiter ausgedehnt wurde, als bei den angeführten Versuchen.

Hund F.

Ca. einjähriges, kräftiges, männliches Tier. Körpergewicht: 15 kg 800 g. Operation am 30. August 1900.

Nach subkutaner Injektion von 0.06 g Morphium Narkose mit Äther-Chloroform, zu gleichen Teilen gemischt.

Nachdem von einem 10 cm von der Höhe des unteren Schulterblattendes kaudalwärts angelegten medianen Hautschnitt aus die Dornfortsätze freigelegt worden, werden zwei von diesen mit der Knochenzange entfernt, und alsdann zwei Wirbelbogen durchgemeißelt und soweit abgekniffen, daß der Duralsack bequem zugänglich freiliegt. Die Dura wird etwa $1^1/_2$ cm weit der Länge nach aufgeschlitzt und dann ohne weitere Verletzung der Dura das mit einer Pinzette herausgehobene Rückenmark mit der Schere quer durchtrennt. Im Augenblick der Durchschneidung erfolgt eine Defäkation, der buschige Schwanz wird kerzengerade hoch erhoben, sinkt erst nach einigen Sekunden herab und bleibt dann schlaff. Nach der Rückenmarksdurchschneidung sind beide Hinterbeine schlaff gelähmt. Die Muskulatur wird über der Rückenmarkswunde vernäht, darüber wiederum die Haut, die mit Jodoform bestäubt und mit Kollodium bedeckt wird. Erst 20 Minuten nach der Durchschneidung, welche die gleichmäßig ruhige Atmung unbehelligt ließ, tritt an den Vorderbeinen starre Streckstellung auf. Gleich nach dem ersten Eingriff wird am linken Hinterbein, an dem sich wie am rechten noch keine Sehnenreflexe auslösen lassen, der Hüftnerv aufgesucht und ein ca. 2 cm langes Stück desselben ausgeschnitten. Beim ersten Durchschneiden des Ischiadicus ist eine lebhafte Zuckung im ganzen linken Bein.

beim Abtrennen des zu exzidierenden Stückes vom zentralen Stumpf eine solche in der vom Cruralis versorgten vorderen (Streck-) Muskulatur desselben zu bemerken. Naht. Kollodiumverband.

Nach der Operation ist der Hund munter, sieht umher, reagiert lebhaft auf Anreden mit Bewegungen des Kopfes und der steif ausgestreckten Vorderbeine. Die Körpertemperatur, im After gemessen, ist von 39 ° auf 35,7 ° gesunken. Der Hund wird in warme Decken gelegt.

2. Tag. Die Aftertemperatur ist wieder auf 39,1 gestiegen. Der Hund nimmt noch keine Nahrung, entleert keinen Urin. Der Kopf ist frei beweglich. Die Vorderbeine sind noch steif ausgestreckt, die Hinterbeine völlig schlaff. Gegen Mittag wird etwas eingeflößte Milch geschluckt, am Abend wieder vorgehaltenes Fleisch gefressen. Beim Einführen des Thermometers in den After treten reflektorische Bewegungen in der Muskulatur des Beckenbodens und des Schwanzes auf. Die Patellarreflexe sind beiderseits lebhaft auszulösen. Auf Reize an den Zehen der Hinterpfoten treten aber beiderseits noch keine Reflexbewegungen auf.

3. Tag. Temperatur 40,5. Beim Herausheben des Tieres aus dem Lager wird eine größere Menge Urin entleert. Die Vorderbeine sind noch steif. Beim Einführen des Thermometers in den After treten reflektorische Bewegungen im rechten Hinterbein auf.

4. Tag. Nahrungsaufnahme gut. Kot und Urin werden entleert, wenn das Tier aus dem Lager gehoben wird. Auch beim Einführen des Thermometers geht fast regelmäßig Kot ab. Wegen der fortdauernden Temperatursteigerungen (38,7 bis 40,2) wird die unter der Kollodiumdecke etwas eiterig sezernierende Wunde am linken Hinterbein wieder eröffnet. Die Wundränder sind nur an der Oberfläche etwas eiterig infiltriert und werden offen belassen.

5. Tag. Die vorderen Extremitäten sind weniger steif und werden aktiv besser bewegt. Die Haut der rechtsseitigen Bauchwand ist in geringem Umfang gerötet und geschwollen, inmitten der Schwellung einige kleine nekrotische Hautpartieen. Bei der Reinigung der noch eiterig sezernierenden Wunde am linken Oberschenkel tritt eine reflektorische Streckbewegung im rechten Hinterbein auf, sobald die proximale Partie der Wunde in der Tiefe, der Gegend des zentralen Ischiadicusstumpfs berührt wird. Die Rückenwunde ist unter dem Kollodium trocken, nicht schmerzempfindlich und nicht geschwollen.

6. Tag. Der Urin wird sowohl auf Druck in der Basengegend als auch in der Ruhe ins Lager entleert. Streicht man die Haut am linken Hinterbein proximal von der Nerven-Exzisions-Wunde, so tritt eine tonische Kontraktion in der Streckmuskulatur am Oberschenkel des gleichen Beines auf. Das rechte Hinterbein ist meist etwas steif ausgestreckt und zeigt bei Reizung der Zehen schwache Reflexbewegungen im Sinne einer Streckung des Unterschenkels.

7. Tag. Die Körpertemperatur ist abends auf 39,3 gesunken. Da die an der Stelle der Rückenmarksoperation oberflächlich vernarbte Haut fluktuierend vorgewölbt ist, werden die Nähte dortselbst entfernt. Dabei entleert sich aus einem der Stichkanäle eine größere Menge blutig-serösen Wundsekrets mit einzelnen gelblichen Flöckchen, die im mikroskopischen Bilde aus Rundzellen und Resten von Muskelfasern zusammengesetzt sind. Die Infiltration an der Bauchhaut ist nach gründlicher Einfettung zurückgegangen.

11. Tag. Die Temperaturen schwanken zwischen 38,0 und 38,8. Die kleinen Druckgeschwüre an der Bauchhaut sind verheilt, ebenso die Rückenwunde. Die Wunde am linken Oberschenkel ist durch gute Granulation wesentlich verkleinert. Die Reflexe in den hinteren Extremitäten werden allmählich lebhafter. Am rechten

Hinterbein bewirkt Reizung der Zehenhaut (Druck und Stich) lebhafte Kontraktionen in den Beugern des Oberschenkels, im Quadriceps und im Gastrocnemius, daraus resultiert eine Streckstellung des an den Leib etwas angezogenen Beines. Das linke Hinterbein ist im Sprunggelenk immer leicht dorsalflektiert (völlige Lähmung der „Waden"muskulatur); hier erfolgen reflektorische Kontraktionen im Quadriceps und Ileopsoas nur bei Reizung der oberhalb der Nervenwunde gelegenen Hautpartieen. Beim Bestreichen der Rektalschleimhaut treten lebhafte Kontraktionen in der Beckenbodenmuskulatur, in der seitlichen hinteren Rumpfmuskulatur, in den Beugern beider Oberschenkel (Ileopsoas) und in den Glutaeis auf. Dabei ist ein rhythmischer Wechsel von Beugung und Streckung der Oberschenkel zuweilen angedeutet.

15. Tag. Seit zwei Tagen ist zu beobachten, daß der Hund zuweilen die Wunde am linken Hinterbein, die sich durch rasche Vernarbung immer mehr verkleinert, sowie auch den etwas eiterig sezernierenden Präputialsack ableckt, obwohl er auf sehr schmerzhafte Reize an diesen Hautpartieen nicht im geringsten mit Bewegungen des Kopfes oder der Vorderbeine reagiert. Der Hund ist sehr munter, frißt und säuft gut, und stellt sich auf die nunmehr frei beweglichen Vorderbeine. Doch scheint im linken Vorderbeine die Kraft etwas geringer zu sein als im rechten. Beim Einführen des Thermometers in den After treten lebhafte reflektorische Bewegungen im Schwanz auf und zwar zunächst Anziehen desselben ventralwärts, dann Erheben dorsalwärts, dazwischen alternierende wedelnde Seitwärtsbewegungen. Gleichzeitig werden beide Oberschenkel im Hüftgelenk gebeugt, alle übrigen Beinmuskeln, mit Ausnahme der schlaffbleibenden vom linken Ischiadicus versorgten, tonisch angespannt. Das linke Hinterbein ist im Kniegelenk dauernd etwas gebeugt, im Sprunggelenk dorsalflektiert. Die Patellarreflexe sind beiderseits lebhaft auszulösen, dagegen auf keiner Seite ein deutlicher Achillessehnenreflex, wohl aber ist zeitweise die rechtsseitige Wadenmuskulatur in hypertonischer Spannung. Am rechten Bein läßt sich die tonische Streckstellung auch durch intensives Kneifen der Zehenhaut und der Haut des ganzen Beines auslösen, während am linken Bein nur bei Reizung der Haut oberhalb der Wunde Reflexe in den Hüftbeugern und im Quadriceps (auch Glutaeus?) auftreten. Übt man auf die Bauchwand z. B. zur Unterstützung der Harnentleerung, einen Druck mit der flachen Hand aus, so treten am Penis die seitlichen Schwellkörper deutlich hervor und auch die Rute wird zuweilen versteift. Der gleiche Druck, sowie Streichen und Kneifen der Bauchhaut erzielt eine reflektorische Harnentleerung im Strahl.

19. Tag. Völlig gutes Allgemeinbefinden. Sowohl die Rückenwunde, als auch die Wunde am linken Hinterbein ist jetzt völlig verheilt. Es sind keine Dekubitalgeschwüre mehr aufgetreten. Die erwähnten reflektorischen Bewegungen in der Muskulatur der hinteren Körperhälfte, an denen nur die vom linken — durchschnittenen — Hüftnerven versorgten Muskelgruppen nicht teilnehmen, sind auslösbar:

1. Durch Druck auf die Gegend des linken zentralen Ischiadicusstumpfes. Von hier aus erfolgen auch im rechten Bein lebhafte Muskelkontraktionen.

2. Durch tiefen Druck auf Knochen und Muskeln des von früher her etwas gestutzten Schwanzes.

3. Durch tiefen Druck auf die Beinmuskeln selbst, mit Ausnahme der vom linken Ischiadicus versorgten Gruppen.

4. Nur von der rechten Seite aus durch energische Kompression des Metatarsus und der Zehen.

5. Durch Berührung (insbesondere Streichen) der Rektalschleimhaut. Hierbei

erfolgen auch Bewegungen in der hintersten Rückenmuskulatur, im Levator und Sphincter ani und fast regelmäßig eine Ausstoßung von Kot.

6. Nur von der rechten Seite aus durch Kneifen und Stechen in die Haut der Zehen und Unterschenkel.

7. Nur am rechten Bein durch passive energische Dehnung der Wadenmuskeln und deren Sehnen mittels einer Dorsalflexion des Metatarsus. Dabei erfolgt eine rhythmisch mehrmals sich wiederholende Beugung des Oberschenkels und Streckung des Unterschenkels, die sich z. T. auch der anderen Seite mitteilt.

Der Achillessehnenreflex ist rechts jetzt schwach auszulösen. Die Patellarreflexe sind beiderseits sehr lebhaft und unermüdlich. Nach wiederholtem rasch aufeinander folgendem Beklopfen des Kniescheibenbandes folgt mehrfach nach dem letzten Schlag noch eine zweite Zuckung im Quadriceps ohne Reizung der Sehne nach.

Vom Gebiet der sensorischen Ausbreitung des linken durchschnittenen Ischiadicus aus lassen sich keine Hautreflexe auslösen, soweit der peripher zurückgebliebene Nervenstumpf in Betracht kommt, in dessen Bereich auch keine motorischen Reizerscheinungen bemerkbar sind.

26. Tag. Auf Reizung der Haut mit starken elektrischen, galvanischen oder faradischen Strömen reagiert der Hund durch Schmerzäußerungen, Bewegungen des Kopfes oder der Vorderbeine nur, wenn kapitalwärts von einer gürtelförmigen Grenze gereizt wird, die etwa dreifingerbreit oberhalb der letzten fühlbaren Rippe liegt. Kaudalwärts davon werden auch die stärksten elektrischen Schläge oder sonstigen schmerzhaften Reize nicht von dem Tier empfunden. Mit faradischen Strömen lassen sich in den vom linken durchschnittenen Ischiadicus innervierten Muskelgebieten (Beuger des Unterschenkels, Peronei, Gastrocnemii, Zehenstrecker und Zehenbeuger) keine Kontraktionen erzielen, während alle übrigen Muskeln beider Hinterbeine gut erregbar sind. Auch der peripherische Stumpf des linken Ischiadicus ist von der Narbengegend mit faradischen Strömen nicht erregbar. Bei diesen Reizversuchen treten aber dieselben reflektorischen Erscheinungen auf, wie sie im folgenden bei der galvanischen Reizung beschrieben sind. Dabei wird als indifferente Elektrode eine breite Plattenelektrode auf den gut befeuchteten Rücken des Tieres nach Abrasieren der Haare handbreit unterhalb der Rückennarbe gelegt. Auch die Hinterbeine sind tunlichst von Haaren befreit. Reizt man bei mittelstarken Strömen mit der Kathode oberhalb der Nervendurchschneidungsstelle am linken Hinterbein, so tritt bei Schließung des Stromes ein lebhafter einmaliger Streckreflex im anderen Bein mit gleichzeitiger Erhebung des Schwanzes ein. Die Öffnung des Stromes bleibt ohne Effekt, ebenso hier Anodenschließung und -öffnung. Bei Reizung distal von der Durchschneidungsstelle an der Lateralseite des linken Hinterbeines bis in die Gegend der Kniekehle erfolgt außer einer verlangsamten K. S. Z. in den Beugern am Oberschenkel dieselbe reflektorische Kontraktion im anderen Bein. Distal von der Kniegelenksgegend ist nur eine verlangsamte K. S. Z. in den linken Unterschenkelmuskeln zu erzielen und eine schwächere K. Ö. Z. daselbst, namentlich in den Zehenbeugern, aber keine Reflexbewegung mehr. Die vom linken Ischiadicus versorgten Muskeln zeigen lebhafte, etwas träge A. S. Z., die im Ausschlag gegen die K. S. Z. überwiegen und wesentlich schwächere A. Ö. Z. Die galvanische Reizung des Quadriceps ergibt links kurze, blitzartige Zuckungen. Ebenso reagieren sämtliche Muskelgruppen am rechten Hinterbein mit blitzartigen Zuckungen auf den galvanischen Strom mit Vorwiegen der K. S. Z.

Die elektrische Erregbarkeit der Brust- und Bauchmuskeln zeigt normales Verhalten. Bei Reizung mit starken galvanischen Strömen nahe beim rechten Hüft-

gelenk erfolgt lebhafte reflektorische Beugung des linken Hinterbeines, das im Kniegelenk etwas gestreckt wird, Erhebung des Schwanzes und Harnentleerung. Bei Reizung in der Umgebung des Afters wird die hintere Körperhälfte bzw. das Becken gegen den Vorderkörper angezogen, es treten reflektorische Bewegungen in beiden Hinterbeinen auf, Bewegungen pendelnder Natur im Schwanz und rhythmisch wiederkehrende Vorwölbung des Beckenbodens, ferner Harnentleerung, Kotabgang und Erektion des Penis bzw. der Schwellkörper. Nach Öffnung des Stromes und Entfernung der Elektroden dauern die Reflexbewegungen, besonders deutlich mit rhythmischen schlagenden Bewegungen des rechten Beines noch einige Zeit fort, wenn dieses freiliegt. Liegt der Hund auf der rechten Seite, so sind die lebhaften mit Beugung und Strekung regellos wechselnden Bewegungen in beiden Hinterbeinen zu bemerken, doch bleibt die „verkürzte" Beugestellung im linken Bein immer überwiegend. Reizt man gleicherweise bei freischwebendem Hinterkörper von der Analgegend aus, so wird das rechte Bein zunächst kurz gebeugt, dann gleich wieder für längere Zeit gestreckt, dann folgt das linke Bein mit einer kurzen unvollständigen Streckung, und bei anhaltender Reizung bzw. wiederholten Schlägen kehren in wechselndem Tempo dieselben Bewegungen mehrmals wieder. Der Schwanz wird dabei beständig von rechts nach links oder von oben nach unten bewegt, und mehrfach treten stoßweise Urinentleerungen ein. Die Erektionen überdauern die Reizdauer um 1—2 Minuten. Reizt man mit längslaufenden auf- oder absteigenden galvanischen Strömen entlang des Rückenmarkes unterhalb dessen Durchschneidungsstelle, so treten keine motorischen Phänomene zutage. Streicht man aber die Rückenhaut in dieser Gegend, so wird das Becken nach der Seite der Reizeinwirkung hin gebeugt. Drückt man kräftig die Schwanzspitze, so wird der Oberschenkel beiderseits im Hüftgelenk gebeugt und gestreckt, dieser Wechsel wiederholt sich bei genügend intensiver, etwas anschwellender Reizung bis zu 50 mal in der Minute; dabei wechseln beide Hinterbeine derart miteinander ab, daß immer die Beugung des einen der Streckung des anderen entspricht. Am linken Hinterbein besteht sowohl im Knie- wie im Sprunggelenk leichte Beugekontraktur, erstere läßt sich nicht mehr völlig passiv ausgleichen, während die Plantarflexion des Metatarsus noch passiv ebensoweit möglich ist, wie am anderen Bein. Von dieser dauernden Beugestellung des linken Hinterbeines abgesehen, scheinen die alternierenden reflektorischen Bewegungen der Hinterbeine, wie sie bei Reizung vom After oder der Schwanzspitze, also der Medianlinie aus erfolgen, in ihrem rhythmischen Wechsel völlig geordnete und gleichmäßige zu sein und erinnern an die normalen Geh- oder Zappelbewegungen. Bei länger anhaltendem gleichmäßig starkem Kneifen des Schwanzes hören die Reflexbewegungen allmählich trotz Fortbestehens des Reizes auf. Läßt man dann plötzlich die Schwanzspitze los, so treten noch einmal rasch nacheinander einige lebhafte Schüttelbewegungen des Schwanzes und der Beine ein, ehe dann völlige Muskelruhe sich wieder einstellt.

Nach längerdauernder Untersuchung und vielfach wiederholter Erregung der Reflexbewegungen ist die Körpertemperatur im After gemessen trotz der äußeren, durch die reichliche Hautbefeuchtung eingetretenen Abkühlung von 37,8° auf 39,2° gestiegen.

39. Tag. Wiederholte elektrische Untersuchung ergibt in den zum abgetrennten Teil des linken Hüftnerven gehörigen Muskelgebieten deutliche Entartungsreaktion: Ausfall der faradischen Erregbarkeit, galvanische Unerregbarkeit des peripherischen Nervenstumpfes, verlangsamte A. S. Z. bei muskulärer Reizung. Die elektrische Erregbarkeit der übrigen Nerven und Muskeln, auch an den Hinterbeinen, zeigt keine Abweichung von der Norm.

Am 43. Tag wird der Hund durch Chloroform getötet. Körpergewicht 17 kg 500 g. Die Haut an den Hinterbeinen und am Hinterkörper wird sofort nach Aufhören der Herztätigkeit losgelöst. Das Unterhautfettgewebe ist an den Beinen und namentlich am Rücken und in der Beckengegend sehr mächtig entwickelt. Der Musc. biceps femoris links sieht blaß und etwas gelblich aus im Gegensatz zu dem viel dunkler rotbraun und saftig aussehenden gleichnamigen Muskel der rechten Seite. Auch alle übrigen vom linken Nervus ischiadicus versorgten Muskeln sehen gelblich aus und haben ein wesentlich geringeres Volumen als die entsprechenden Muskeln der gegenüberliegenden Extremität. Der Musc. quadriceps femoris hat auf beiden Seiten gleichmäßige Färbung, doch ist das Volumen des linken merklich geringer als das des rechten. Zwischen den Muskeln der rechten Hinterextremität und denen der Vorderbeine und des Schultergürtels ist im makroskopischen Aussehen kein bemerkenswerter Unterschied zu verzeichnen. Sowohl der zentrale wie der peripherische Stumpf des linken Hüftnerven endigen frei an der Stelle der Exzision in reichlichem Fettgewebe, eine nervöse Verbindung zwischen den beiden von einander weit abstehenden Enden ist nicht zu bemerken.

Folgende Muskeln werden in nachstehender Reihenfolge noch vor Eintritt der Totenstarre auf der rechten wie auf der linken Seite möglichst gleichartig von der Aponeurose bzw. mit dem Sehnenansatz vom Knochen losgetrennt und sofort gewogen.

	Gewicht	
	links	rechts
M. biceps femoris:	99,7 g	117,4 g
M. gastrocnemius:	36,8 g	56,2 g
M. flexor digitorum prof.:	12,22 g	14,05 g
M. quadriceps femoris:	116,9 g	160,2 g

Sofort nach der Wägung werden in gleicher Reihenfolge aus den mittleren Partieen dieser Muskeln Stückchen verschiedener Größe bis zu Würfeln von 0,5 cm Seite zur mikroskopischen Untersuchung eingelegt in 1 proz. Osmiumsäurelösung, in Müllersche Lösung, Müller-Formol, Sublimat und zur Kontrolle ähnliche Stückchen von dem rechten M. supraspinatus in die gleichen Fixierflüssigkeiten verbracht. Sodann werden Stückchen vom N. ischiadicus, beiderseits in gleicher Höhe, distal von der links vorhandenen Durchschneidungsstelle, entnommen, in 1 proz. Osmiumsäurelösung eingelegt, desgleichen Stückchen beider Nervi tibiales.

Alsbald werden Proben dem M. gastrocnemius beider Seiten und dem M. supraspinatus entnommen, rasch zerzupft und ohne weiteren Zusatz mikroskopisch untersucht. Dabei zeigen sich die Muskelfasern des linken Gastrocnemius erheblich schmäler als die des rechten, dessen Faserbreiten mit denen des Supraspinatus annähernd übereinzustimmen scheinen, doch sind unter den Fasern des rechten Gastrocnemius einige durch ausnehmende Breite auffallend. Die Querstreifung ist überall, auch in den dünnen Fasern des linken Gastrocnemius wohl zu erkennen, wenn sie in letzteren auch nicht durchweg so scharf und regelmäßig gezeichnet scheint, wie bei den anderen Muskeln. In den von den Hinterbeinen entnommenen Muskelstückchen finden sich erheblich reichlicher große Fettropfen als im Supraspinatus, doch sind diese stets außerhalb der Muskelfasern gelegen, welche auch beim linken Gastrocnemius keine Einlagerung von Körnchen, Tröpfchen, Vakuolen und nirgends Zerfall erkennen lassen. Die mit den Muskelfasern zerzupften Bindegewebsfasern scheinen in dem Präparat vom linken Gastrocnemius reichlicher besonders in der Umgebung von Gefäßästchen vorhanden zu sein, als in den anderen Muskeln, deren Kernreichtum auch ein geringerer zu sein scheint.

Bei der Fortsetzung der Sektion zeigt sich, daß an Stelle der Rückenwunde die Weichteile unter reichlicher Bindegewebsneubildung mit Einbezug der seitlichen Rückenmuskeln sich über der Lücke im Wirbelkanal geschlossen haben. Stellenweise finden sich in dem Narbengewebe Einlagerungen spongiöser Knochenmassen. Es fehlen die Dornfortsätze des VII. und VIII. Brustwirbels und der VIII. dorsale Wirbelbogen. Hier ist die Stelle der Rückenmarksdurchschneidung an einigen aus dem nicht ganz verschlossenen Duralsack herausragenden freiendigenden Markfasern zu erkennen. Die Dura ist hier ziemlich fest an dem vorderen Wirbellängsband angewachsen. Das Rückenmark wird in toto aus dem Wirbelkanal gelöst und in 10 proz. Formollösung eingelegt. Die inneren Organe zeigen keinen bemerkenswerten Befund. Die nicht besonders ausgedehnte Blase enthält ca. $^1/_4$ l klaren Urin, die Blasenschleimhaut ist glatt und glänzend, frei von Blutungen.

Während ein Teil der fixierten Muskelstückchen weiterhin zur Einbettung für die Anfertigung mikroskopischer Schnitte vorbereitet wird, werden von einzelnen derselben möglichst unter Vermeidung der Schnittflächen aus dem Innern der Würfel geeignete Faserbündel zur Anfertigung der Zupfpräparate mittels Pinzette und Nadel entnommen. Diese werden in Glyzerin auf dem Objektträger möglichst fein zerzupft. Die Breite der Fasern wird tunlichst in der Längsmitte derselben bestimmt. Es werden von jedem Muskel 50 Fasern der Reihe nach, ohne Auswahl und nur unter Ausschluß der dem Anschein nach nicht ganz unverletzt isolierten Fasern, gemessen. Dabei ergeben sich folgende Breitendurchmesser:

Gastrocnemius links (Nerv durchschnitten):
kleinste Breite: 22,50 μ
größte Breite: 48,75 μ
Durchschnittsbreite: 34,27 μ.

Gastrocnemius rechts:
kleinste Breite: 37,50 μ
größte Breite: 75,00 μ
Durchschnittsbreite: 59,19 μ.

Biceps femoris links (Nerv durchschnitten):
kleinste Breite: 18,75 μ
größte Breite: 45,00 μ
Durchschnittsbreite: 30,41 μ.

Biceps femoris rechts:
kleinste Breite: 33,75 μ
größte Breite: 75,00 μ
Durchschnittsbreite: 56,07 μ.

Flexor digitorum profundus links (Nerv durchschnitten):
kleinste Breite: 22,50 μ
größte Breite: 48,75 μ
Durchschnittsbreite: 33,94 μ.

Flexor digitorum profundus rechts:
kleinste Breite: 37,50 μ
größte Breite: 75,00 μ
Durchschnittsbreite: 53,40 μ.

Quadriceps femoris links:
kleinste Breite: 18,75 μ
größte Breite: 52,50 μ
Durchschnittsbreite: 38,75 μ.

Quadriceps femoris rechts:
kleinste Breite: 37,50 μ
größte Breite: 75,00 μ
Durchschnittsbreite: 57,49 μ.
Supraspinatus (normal):
kleinste Breite: 37,50 μ
größte Breite: 71,25 μ
Durchschnittsbreite: 52,28 μ.

Im einzelnen ist die Verteilung der Breitenwerte wiederum aus folgenden Kurven ersichtlich, in denen die ausgezogene Linie den als Normalzahlen angenommenen Werten des Supraspinatus, die gestrichelte den rechtsseitigen, die punktierte den linksseitigen Muskeln entspricht.

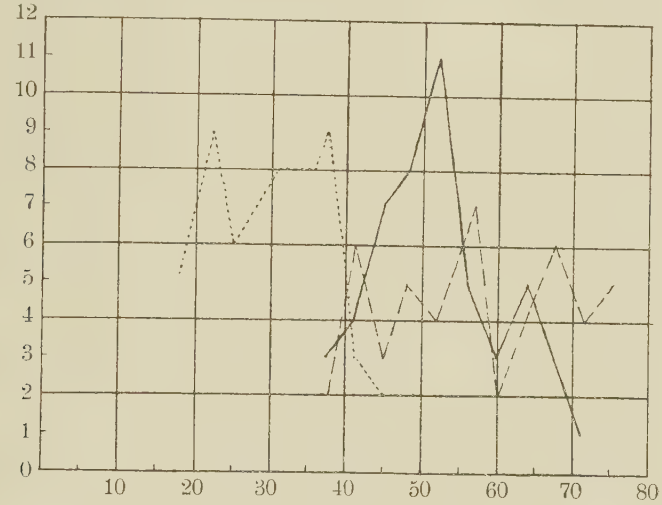

Fig. 2. F. Biceps femoris.

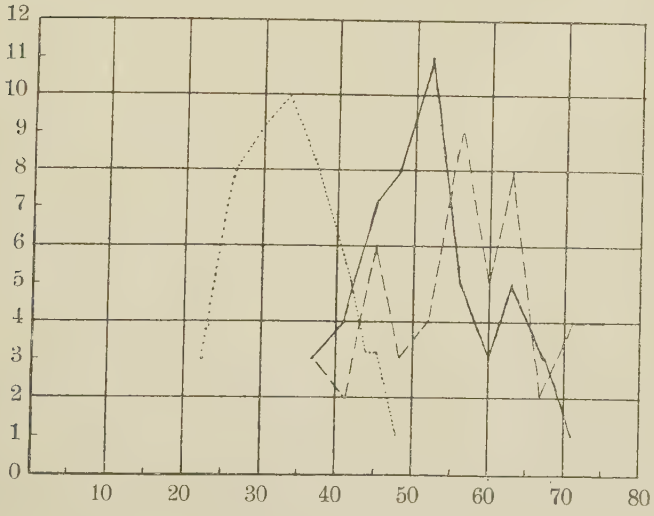

Fig. 3. F. Gastrocnemius.

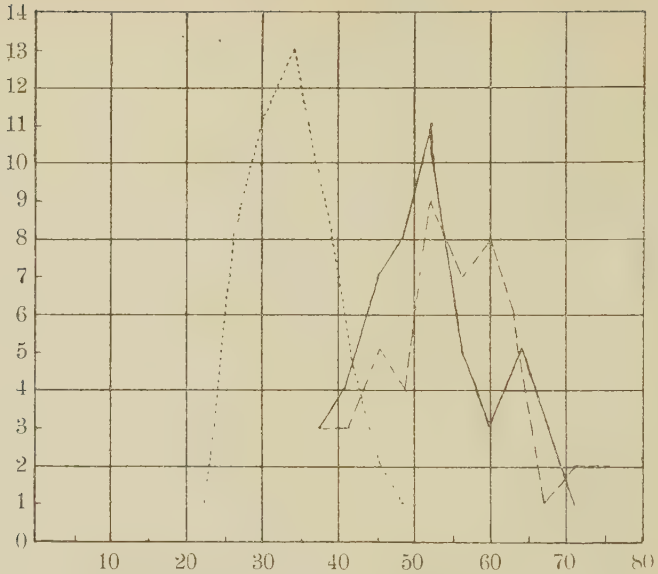

Fig. 4. F. Flexor digitorum.

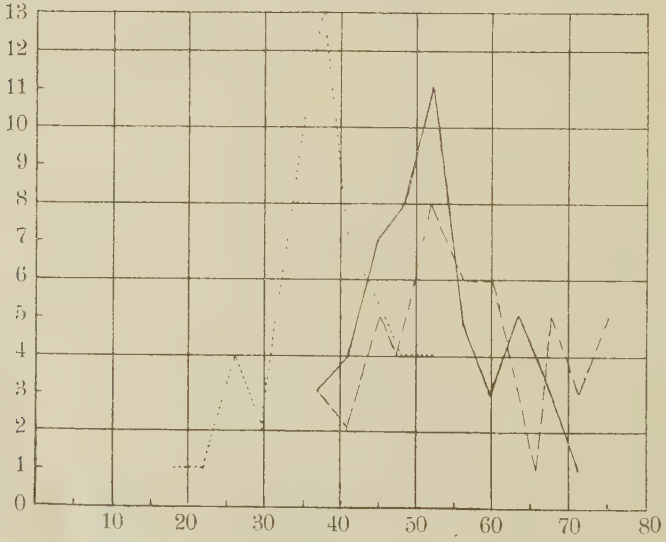

Fig. 5. F. Quadriceps.

Hier ist das Verhalten der Faserbreite in den gelähmten Muskeln der Hinterbeine ein sehr verschiedenartiges. Die Fasern des linken Biceps femoris, Gastrocnemius und Flexor digitorum, also der vom resezierten Hüftnerven innervierten Muskeln sind durchwegs schmäler als die des gesunden Supraspinatus, doch sind die breitesten Fasern

dieser Muskeln immer noch breiter als die schmalsten des normalen. Die Kurvenbreite dieser atrophischen Muskeln ist etwas geringer als die des Schultermuskels, namentlich im absteigenden Teil der Kurve, die Faserbreite ist also anscheinend etwas gleichmäßiger geworden auf Kosten der breiteren Fasern, doch spielen bei der Gestaltung der Kurve im Bereich der höheren Faserbreiten noch andere Momente mit, die an dem Vorgang der Atrophie direkt nicht beteiligt sind. Davon wird später zu reden sein. Auch die Form der Kurven der Muskeln am rechten Hinterbeine wird durch solche Faktoren (substantielle Veränderungen der Fasern) beeinflußt. Wenn man auch absieht von der abnormen Breite der Kurven des rechten Biceps femoris, Gastrocnemius, Flexor digitorum und Quadriceps, auch von deren Ausdehnung bis in die übernormalen Breiten, so muß doch auffallen, daß diese willkürlich gelähmten Muskeln hier überhaupt keine oder fast keine Fasern haben, die schmaler sind, als die des gesunden Schultermuskels. Dagegen ist hervorzuheben, daß der linke M. quadriceps, der mit den letztgenannten Muskeln unter gleichartigen motorischen Innervationsbedingungen stand, wesentlich schmalere Fasern hat als der gleichnamige rechte Muskel und als der normale, und daß seine Kurve wenigstens der Lage nach den Kurven der unerregbaren linksseitigen Hinterbeinmuskeln am nächsten steht.

Im rechten Nervus ischiadicus sind die mit Osmium geschwärzten Markscheiden sehr verschiedenen Kalibers auf dem Längsschnitt wie auf dem Querschnitt intakt zu sehen. In letzterem bilden sie gleichmäßige Ringe um die Querschnitte der Achsenzylinder, in ersterem haben die dünnsten Markscheidenröhren stellenweise ein gleichmäßig grob getüpfeltes Aussehen. Im Marchipräparate bleiben diese Markscheiden ungefärbt. Nur ganz selten und ausnahmsweise sieht man dort einzelne freie geschwärzte Fettröpfchen zwischen den Nervenfasern, oder rundliche Häufchen kleinster schwarzer Körnchen. Im Marchi-van Gieson-Präparate sieht man die Achsenzylinder inmitten eines weitmaschigen Neurokeratinnetzes liegen, daneben die langen schmalen Neurilemmkerne. Die Nervenbündel umgibt eine schmale bindegewebige Hülle (Perineurium), die aus 2—3 Lagen dicht gefügter Bindegewebsblätter mit vorwiegend zirkulär verlaufenden Fasern und zahlreichen schmalen Kernen besteht, von der aus bindegewebige Septen ins Innere des Nervenfaserbündels mit Gefäßverzweigungen eindringen. Mehr lockere Bindegewebsmassen mit zumeist longitudinal angeordneten Fasern umhüllen die zwei großen und ein kleineres Nervenbündel, sowie zwei große Gefäßpaare (Arterie und Vene), die mit Blut angefüllt sind. In diesem Perineurium liegen reichlich große Fettzellen. Das Perineurium hat nur sehr spärliche kleine, schmale oder kommaförmige, Kerne.

Im rechten Nervus tibialis ist eine größere Anzahl von kleineren Faserbündeln (10) in gleicher Weise mit mehreren Gefäßen in bindegewebiger Scheide verbunden. Die Nervenfasern, Kerne, Fettanhäufungen gleichen ganz denen des Ischiadicus.

Ein wesentlich andersartiges Bild bieten die Präparate des linken Ischiadicus peripher von der Durchschneidungsstelle. Achsenzylinder und Markscheiden

sind hier verschwunden. Auch auf den Querschnitten fehlen völlig die Markscheidenringe. Dennoch haben die Nervenbündelquerschnitte bei völlig gleicher Vorbehandlung der Schnitte annähernd gleiche Durchmesser hier wie im rechten Hüftnerven (1—2 mm). Die Nervenbündel sind erfüllt von längsgerichteten wellig verlaufenden Bindegewebsfasern, zwischen denen in spindelförmigen Hohlräumen vereinzelt oder in kleinen Häufchen mit Osmiumsäure und nach Marchi in gleicher Weise geschwärzte Fettröpfchen sehr verschiedener Größe liegen. Die größten erreichen einen Durchmesser von 15 μ und bleiben damit noch erheblich hinter den viel umfangreicheren, im Durchmesser bis zu 70 μ messenden Fettzellen des Perineuriums zurück. Außer diesen nach Form und Größe recht verschiedenartigen Fettropfen, die in keinen engeren Beziehungen zu zelligen Elementen stehen, liegen teils in ihrer Nachbarschaft, teils isoliert zwischen den Bindegewebsfasern ovale Häufchen gleichmäßig großer, sehr feiner, mit Osmium geschwärzter Körnchen. Im Marchi-van Gieson-Präparat sind sie durch ihre Lagerung um einen großen Kern und die scharfe Zellgrenze, die sie umschließt, als Zelleinschlüsse erkennbar. Diese „Körnchenzellen" erreichen einen Längsdurchmesser von 22 μ bei einer Breite von 11 μ und haben stellenweise auch etwas gröbere Fettröpfchen mit aufgenommen. Die an Stelle der Nervenfasern verbliebenen Bindegewebszüge sind ziemlich dicht um die erwähnten Fetthäufchen gelagert; sie haben eine sehr große Zahl von langen, schmalen Kernen, die sich in nichts von den normalen Neurilemmkernen unterscheiden und nur hier viel reichlicher als im rechten gleichnamigen Nerven getroffen werden. Außerdem finden sich aber auch noch in etwas geringerer Anzahl Spindelzellen mit großen runden blassen Kernen, besonders in der Umgebung der nicht merklich veränderten Gefäße. Diese großen Kerne liegen häufig paarweise beieinander, ihre unregelmäßige Gestaltung und lockere Chromatinfügung lassen vielfach auf Kernteilungsvorgänge schließen; ausgesprochene Kernteilungsfiguren sind jedoch nicht auffindbar. Auch die beschriebenen Körnchenzellen haben große, ziemlich blaßgefärbte Kerne. Die Umhüllung der einzelnen Nervenbündel, das Epineurium, ist hier 2—3mal so breit als beim rechten Ischiadicus. Die dort gleichmäßig dichte Bindegewebsscheide ist hier durchwegs deutlich in zwei Schichten zu gliedern. Eine innere sehr lockere Schicht feinfaserigen Bindegewebes mit vielfach durchflochtenen Fasern vorwiegend zirkulären Verlaufs hebt sich deutlich von dem längsgefaserten zentralen Strang mit den Resten der Nervenfasern ab und ist durch ihren Gehalt an jungen Bindegewebszellen mit großen bläschenförmigen Kernen ausgezeichnet. Schmaler und von strafferem Bindegewebe mit langen schmalen dunklen Kernen gebildet ist die äußere Schicht mit gleichfalls vorwiegend zirkulärer Faserung. Zwischen beiden Schichten liegen in den Bindegewebsspalten massenhaft Körnchenzellen, die vereinzelt schon in den Spalten der lockeren Innenschicht angetroffen werden. Durch die mächtige Anhäufung feinster geschwärzter Fettkörnchen tritt in den mit Osmium behandelten Präparaten die mittlere Partie des Epineuriums an allen Faserbündeln auf Längs- und Querschnitten schon bei schwacher Vergrößerung als schwärzlicher Streifen hervor. In dem die Nervenbündel insgesamt umhüllenden sehr vermehrten, ziemlich kernreichen und große Anhäufungen von Fettzellen bergenden Perineurium sind zwar da und dort auch junge großkernige Bindegewebszellen zu sehen, nirgends mehr aber Körnchenzellen oder feinkörnige Fettablagerungen und ebensowenig in den Spalträumen in der Umgebung der Gefäße. Rundzellenanhäufungen, Durchwandern von Leukocyten durch die Gefäßwände, Endothelwucherungen sind weder an den Gefäßästchen noch an den blutgefüllten Kapillaren zu sehen, auch nicht im Innern der Nervenbündel. Auch in der Umgebung der Nervenscheiden sind nirgends intakte markhaltige Nervenfasern vom Schnitt getroffen.

Die Präparate vom linken Nervus tibialis zeigen das gleiche Bild. Auch hier sind die Achsenzylinder und die Markscheiden ausnahmslos vernichtet. Fetttropfen und Körnchenzellen geben dem Innern der Nervenbündel auf dem Längs- und Querschnitt ein gesprenkeltes Aussehen. Das Epineurium hat an den größeren Bündeln gleichfalls einen durch massenhafte Körnchenzellen verursachten schwärzlichen Streifen in der Mitte. An den kleineren Bündeln tritt diese Einlagerung von Fettkörnchen in die Nervenscheide hier weniger deutlich hervor, wenn sie auch nicht ganz fehlt.

Das Rückenmark wurde auf Querschnitten aus allen Höhen, nur die Narbe an Reihenlängsschnitten untersucht. Diese zeigen die beiden konisch auslaufenden Rückenmarksstümpfe durch ein an der schmalsten Stelle 5 mm breites, nach oben und unten unmittelbar in die Dura mater übergehendes grobfaseriges und kernreiches Bindegewebe verbunden. Am Übergang der Marksubstanz mit ihren Zerfallserscheinungen, Marktrümmern, Körnchenzellen, riesig gequollenen Achsenzylindern, zum narbigen Zwischengewebe besteht noch beiderseits eine schmale Zone von Granulationsgewebe mit weiten Gefäßen, von wo aus nach oben und unten in die Rückenmarksstümpfe hinein zahlreiche kleinere Gefäße sprossen. Viele Mitosen und eosinophile Zellen sind in dieser Übergangszone zu finden. Die oberhalb der Durchschneidung abgehenden Wurzelfasern treten unversehrt durch die verdickte Dura hindurch. Nur an der ventralsten Partie des Rückenmarks sind die beiden Rückenmarksstümpfe noch durch einen feinen Strang von Nervenfasern verbunden, der aber, kleinzellig infiltriert, nur zerfallene Markscheiden und keine Achsenzylinder mehr aufweist. Die auf- und absteigenden Degenerationen sind auch im Palschen Markscheidenpräparat schon vollkommen ausgebildet und auf beiden Rückenmarkshälften gleichmäßig weit fortgeschritten. Die Ganglienzellfärbung läßt in den oberen Lumbalsegmenten keinen Unterschied zwischen rechts und links erkennen, erst vom 6. Lumbalsegment an ist die Zahl und Größe der Vorderhornganglienzellen links entschieden vermindert, viele Zellen haben abnorm dunkle gleichmäßige Färbung, stark gefärbte Dendriten von eigentümlich geschlängeltem Aussehen und wandständige Kerne. Die aus- und einstrahlenden Wurzelfasern sind auf beiden Seiten dem Aussehen nach (Achsenzylinder und Markscheiden) gleich gut erhalten. In den Spinalganglien sind geringe Unterschiede zwischen beiden Seiten im Innervationsgebiet des Ischiadicus zu bemerken. Links scheinen namentlich die größeren Zellformen an Zahl vermindert zu sein, die meisten derselben haben ganz an die Peripherie der Zelle gerückte Kerne, während in den entsprechenden Ganglien der rechten Seite eine ähnliche Kernverlagerung nicht zu sehen ist. Auch die Verteilung der chromophilen Substanz zeigt Differenzen.

In den gefärbten Schnitten des zum Vergleich entnommenen linken M. supraspinatus tritt an den Muskelfasern ziemlich gleichmäßigen Kalibers Längs- und Querstreifung durchwegs scharf hervor. Die mit Sublimat und Eisenhämatoxylin behandelten Präparate zeigen in schönster Ordnung die neben- und hintereinander gereihten Muskelfächer. Auf dem Querschnitt liegen die polygonal begrenzten Faserquerschnitte einander innerhalb der Muskelbündel dicht an, und lassen nur zwischen sich Raum für die Kapillaren und feinsten Verzweigungen der Gefäße und Nerven. Der einzelne Faserquerschnitt läßt auf genügend dünnen Schnitten eine regelmäßige Cohnheimsche Felderung erkennen, die nur in wenigen auffallend großen runden Faserquerschnitten etwas verwischt ist. Wohl diesen wie gequollen aussehenden Faserquerschnitten entsprechend finden sich in den Längsschnitten an manchen aber wenigen Fasern spindelförmige Auftreibungen (in der Länge 4–5 mal, in der Breite $1^1/_2$ mal, die übrige Breite derselben Faser messend), in deren Bereich die

Längsstreifung lichter, die Querstreifung weniger scharf, aber doch nirgends ganz verschwunden ist. Die Kerne liegen fast ausschließlich an der Peripherie des Faserquerschnitts. Sie haben auf den Längsschnitten in der Seitenansicht länglich schmales Aussehen mit abgerundeten Enden, in der Flächenansicht sehen sie breiter, oval oder etwas unregelmäßig begrenzt aus, haben ein (seltener 2) scharf hervortretendes Kernkörperchen und ziemlich dichtes Chromatinnetz. Andere Kernformen, wie kleine kreisrunde dunkler und fast homogen gefärbte, auch eckige, kommaförmige, werden viel spärlicher und meist in Umgebung der feinen Gefäße oder Bindegewebsscheiden gefunden. Stellenweise liegen größere, bläschenförmige Kerne mit hellerem Chromatingerüst paarweise oder in Reihen von 3—4 Kernen hintereinander der Muskelfaser an. An den zugespitzten Faserenden im Innern des Muskels wie an den stumpferen am Sehnenansatze sind die Kerne etwas vermehrt. Das Sarkolemm ist nur als dünne Scheide um die Muskelfasern zu erkennen. Spärliches Bindegewebe mit wenigen chromatinreichen schmalen, an beiden Enden zugespitzten Kernen umkleidet die Muskelbündel und die zwischen dieselben eintretenden Gefäß- und Nervenäste, in deren Umgebung vereinzelt kleine Gruppen von Fettzellen liegen, während sich im Innern der Muskelfasern oder auch nur der Faserbündel kein Fett nachweisen läßt (Marchi-Präparate). Die bindegewebigen Septen enthalten namentlich in der Umgebung der größeren Gefäße reichlich elastische Fasern, die als feine Geflechte streckenweise die Gefäßverästelungen auch ins Innere der Muskelfaserbündel begleiten. Hier umgibt ein dichtes Kapillarnetz die Muskelfasern, indem die Kapillaren teils parallel zur Längsrichtung der Fasern zwischen diesen verlaufen, teils zirkulär die Fasern umschlingend, mannigfache quere Verbindungen untereinander eingehen. Weniger gut als die in dem Eisenhämatoxylinpräparat klar hervortretenden Gefäßverzweigungen lassen sich die Ausbreitungen der Nerven verfolgen, deren letzte Verteilung auch in den mit Osmiumsäure behandelten Muskelschnitten dem Blick entgehen muß, wo nur die markhaltigen Nervenfasern durch die scharfe Zeichnung der schwarzgefärbten Markscheiden sich von der gelbbräunlichen Umgebung abheben. Die Muskelspindeln enthalten in einer dünnen bindegewebigen Hülle mit langen schmalen Kernen wenige Nervenfasern und mehrere (8) verschieden breite Muskelfasern, deren Durchmesser geringer ist, als der benachbarter freier Muskelfasern, und welche schöne Längs- und Querstreifung zeigen und spärliche, teils peripherisch, teils zentral gelegene Kerne haben.

Im Anschluß an die Beschreibung der Schultermuskeln, deren Innervation keinerlei Veränderungen erfahren hatte, möchte ich zunächst die mikroskopischen Bilder jener Muskeln der Hinterbeine einander gegenüberstellen, welche auf der linken Seite durch die Leitungsunterbrechung und die Degeneration im N. ischiadicus von jedem nervösen Einfluß überhaupt losgetrennt waren, während auf der rechten Seite infolge der Rückenmarksdurchschneidung die zentralen Impulse zwar nicht zu ihnen gelangen konnten, die spinalen Erregungen aber auf dem Wege des erhaltenen spinalen Reflexbogens freie Bahn zu ihnen hatten. Als Beispiel ist der Befund des M. gastrocnemius ausführlicher behandelt. Die übrigen hierher gehörigen, zur Untersuchung gekommenen Muskeln (Biceps femoris, Flexor digitorum profundus) werden nur soweit mit herangezogen, als dies zur Ergänzung des mikroskopischen Bildes nötig erscheint und sofern sich wesentliche Abweichungen vom Verhalten der Wadenmuskeln ergeben.

Die Schnitte vom Gastrocnemius der rechten Seite zeigen die schon aus den Messungskurven hervorgehenden erheblichen Differenzen in der Breite der einzelnen Muskelfasern. Viele von diesen haben welligen oder geschlängelten Verlauf, so daß bei entsprechender Schnittführung stellenweise die Faser unterbrochen

zu sein scheint. Die Längsstreifung überwiegt hier mehr als in den normalen Präparaten, doch ist die Querstreifung auch durchwegs zu sehen, nur ist sie viel feiner als in den Schultermuskeln und darum nur mit stärkeren Systemen in ihren Einzelheiten zu erkennen. Sehr zahlreich finden sich spindelförmige oder zylindrische Auftreibungen der Muskelfasern, die an solchen Stellen fast die doppelte Breite erreichen können. Die Ausdehnung dieser Formveränderung ist eine sehr verschiedene, sie betrifft oft nur einen kurzen Abschnitt einer Faser, andere Fasern scheinen fast in ihrer ganzen Länge davon befallen. Im Bereich dieser Auftreibungen, die hier auch in den mit Sublimat-Eisenhämatoxylin behandelten Schnitten nicht fehlen, sind die Fibrillen auseinandergedrängt, haben aber, wie eben die letztere Färbung erweist, ihre Querstreifung nicht eingebüßt. Auf dem Querschnitt entsprechen diesen „Quellungsfiguren" auffallend große, ovale oder kreisrunde Faserquerschnitte, mit scharf hervortretenden Fibrillenquerschnitten, während an den übrigen polygonalen Faserquerschnitten die Cohnheimsche Felderung von dem normalen Bild nicht abweicht. Die nach Marchi oder mit Osmiumsäure behandelten Präparate zeigen in den meisten Fasern, besonders reichlich aber in den volumenösesten derselben, zwischen die Fibrillen reihenweise eingelagerte feinste schwarze Körnchen, annähernd gleicher Größe, die auch auf den Querschnitten am zahlreichsten und dichtesten in den großen, im ganzen etwas dunkler sich färbenden (Osmium, Hämotoxylin) runden Faserbildern sich finden. Spaltbildungen oder Hohlräume im Innern der Muskelfasern werden vermißt. An den erwähnten Auftreibungen sind stellenweise wieder zwischen bauchigen Vorwölbungen scharfe Einschnürungen (durch das Sarkolemm oder Kapillarschlingen) zu sehen. Die Muskelkerne sind an diesen „Quellungsfiguren" nur räumlich etwas weiter auseinandergedrängt, als an den unveränderten Fasern, sind aber in ihrem Aussehen nicht verändert. Auch sonst sind die hier getroffenen Kernformen nicht wesentlich von denen der normalen Muskeln verschieden. Die Kernvermehrung ist anscheinend nur eine sehr geringe, und nur an den spärlichen, erheblich verschmälerten Fasern auffallend, deren große, blasse, chromatinarme Kerne auch häufiger in Gruppen zusammenliegen. Doch sind nirgends größere Kernzeilen zu sehen. Eine erhebliche Kernanhäufung zeichnet den Ansatz der Muskelfasern an der Zwischensehne des gefiederten Muskels aus. Im übrigen sind die kleinen runden und eckigen, stark gefärbten Kerne hier zahlreicher als in den normalen Schultermuskeln, stehen aber wohl meist in Beziehungen zu den Gefäßen und zum Bindegewebe, wenn sie auch vielfach dem Sarkolemm dicht anliegen. An den Muskelfasern liegen die Kerne fast stets dicht unter der nicht verdickten Sarkolemmscheide. Ihre kleinen, nur in feinen, gut differenzierten Schnitten kenntlichen protoplasmatischen Höfe sind nirgends vermehrt. Nicht nur die erwähnten abnorm verbreiterten Faserabschnitte bedingen ein vom normalen Bild wesentlich verschiedenes Aussehen des ganzen Muskelquerschnitts. Auch die schmaleren Muskelfasern zeigen vielfach im Querschnitt mehr runde oder ovale Begrenzung und liegen einander nicht so dicht an, wie in den Schultermuskeln, da auch im Inneren der Muskelfaserbündel schmale Streifen des um die Kapillaren und feinsten Gefäßäste vermehrten Bindegewebes die direkte gegenseitige Berührung der Fasern hindern. Auch liegen vielfach, im Längsschnitt in perlschnurartigen Reihen angeordnet, große Fettzellen mit teils schmalen, dunkel gefärbten, teils bläschenförmigen blasseren Kernen zwischen den Muskelfasern, deren Durchschnittsmaße sie erreichen oder übertreffen. Auch die bindegewebigen Septen zwischen den Muskelbündeln sind verstärkt und führen in der Umgebung der in ihren Wandungen bis auf Vermehrung des adventitiellen Gewebes anscheinend nicht veränderten Gefäße große Mengen von Fettzellen. Die elastischen Fasern nehmen an der Bindegewebsvermehrung nicht oder

nur wenig teil. Es finden sich keine Anhäufungen von Rundzellen, nirgends Plasmazellen. Die Venen sind strotzend mit Blutkörperchen erfüllt, die Arterien meist leer oder nur wenige rote Blutkörperchen im Lumen enthaltend. Die Muskelnerven haben wohlerhaltene Markscheiden und Achsenzylinder und Kerne von normalem Aussehen; doch liegen die größeren Nervenstämme in reichlicheres Bindegewebe eingebettet als im normalen Muskel. Ebenso umgibt reichliches faseriges Bindegewebe die Muskelspindeln, deren Nervenästchen und Muskelfasern keinerlei Veränderung aufweisen.

Der mikroskopische Befund des rechten Biceps femoris und Flexor digitorum profundus stimmt im wesentlichen mit dem des Gastrocnemius überein. Auch hier finden sich sehr zahlreich die oben beschriebenen Faserauftreibungen. Am Biceps ist die Vermehrung des Bindegewebes und die interstitielle Fettanhäufung etwas geringer als im Gastrocnemius, dafür sind dort viel reichlicher in den voluminösen Muskelfasern in Längsreihen parallel der Fibrillen angeordnet oder in spindelförmigen Figuren gehäuft feine gleich große, nach Marchi schwarz oder schwarzgrau gefärbte Körnchen, die im Flexor digitorum pr. wiederum nur sehr selten getroffen werden. Das Verhalten der Gefäße, Nerven und Muskelspindeln und die Verteilung der Kerne weicht nicht von dem im Gastrocnemius ab. Im Flexor digitorum pr. fällt noch mehr als im Gastrocnemius die Schlängelung vieler Muskelfasern auf. Auch an verhältnismäßig großen Schnitten durch die bisher erwähnten Muskeln sind die vom normalen Bild abweichenden Erscheinungen über das ganze Präparat ziemlich gleichmäßig verteilt. Es finden sich also keine Differenzen zwischen einzelnen größeren Abschnitten des gleichen Muskels hinsichtlich der pathologischen Veränderungen.

Ein wesentlich anderes Bild gibt die mikroskopische Untersuchung an Schnitten jener Muskeln, die durch die Exzision eines Stücks vom linken Hüftnerven bzw. dessen darauffolgende Degeneration auch den vom Rückenmark ausgehenden nervösen Erregungen entzogen waren.

Im linken Gastrocnemius sind die Muskelfasern durchwegs erheblich verschmälert, zeigen aber beträchtliche Differenzen in der Breite. Die Längsstreifung tritt sehr deutlich hervor; die sehr feine Querstreifung ist an allen Fasern, auch an den schmalsten deutlich zu erkennen, besonders in den wenig differenzierten Sublimat-Eisen-Hämatoxylinpräparaten. Die Anordnung der Fibrillen bzw. der Muskelfächer ist nirgends merklich gestört. Welliger Faserverlauf ist nur selten zu sehen. „Quellungsfiguren" oder zylindrische und spindelförmige Auftreibungen sind im Vergleich zum gleichen Muskel der rechten Seite sehr spärlich vertreten; die betreffenden Stellen der Muskelfasern sind dadurch ausgezeichnet, daß sie auch bei sehr weitgehender Differenzierung den Hämatoxylinlack festgehalten haben, doch lassen auch sie die Querstreifung nicht vermissen. Fragmentierung der Fasern oder Vakuolenbildung in denselben ist in einer großen Zahl von Schnitten nicht zu finden. Die Marchi- und Osmium-Präparate zeigen im Innern der Muskelfasern sehr wenige äußerst feine und ziemlich diffus verteilte Körnchen von schwärzlicher Färbung, jedenfalls erheblich weniger als im rechten Gastrocnemius oder gar im rechten Biceps femoris. Die Muskelkerne zeigen gegenüber denen der bisher beschriebenen Muskeln eine sofort ins Auge fallende numerische Vermehrung. Die Mehrzahl der Kerne ist recht groß, bis zu 9 μ im größten Durchmesser betragend. Wenn diese Größe auch von den Kernen des rechten Gastrocnemius und selbst des normalen Schultermuskels erreicht wird, so haben doch hier die meisten Kerne durch ihre größere Breite in der Flächenansicht ein umfangreicheres Aussehen. Ferner ist die Begrenzung vielfach eine unregelmäßige; die platten, in der Seitenansicht

schmalen Kerne sehen in der Aufsicht bald länglich oval, bald mehr unregelmäßig polygonal und stellenweise gelappt aus. Sie haben selten nur ein, meist zwei, auch drei scharf tingierte Kernkörperchen und eine deutliche dünne Kernmembran, außerdem nur eine mehr weniger feine Körnelung, kein deutliches Chromatingerüst. Vielfach liegen diese blassen Kerne paarweise mit den Breitseiten dicht aneinander, auch Reihen von 4—5 Kernen werden, anscheinend häufiger an den Faserenden, oft getroffen, ebenso kleine Häufchen von 5—6 Kernen, von denen dann ein Teil mit den Breitseiten aneinanderliegt. Entsprechend der erwähnten Anomalie des Chromatins sind die Kerne der Muskelfasern durchwegs blasser mit Kernfarben tingiert als die Kerne der Gefäße und des Bindegewebes. Ein feiner Saum von Protoplasma umgibt als hellerer Hof die Kerne. Am Ansatz der Zwischensehne sind diese noch zahlreicher als in den übrigen Muskelpartieen. Zwischen den Fasern ist das Bindegewebe um die Kapillaren derart vermehrt, daß die Abstände zwischen den Faserscheibchen im Querschnitt verhältnismäßig große sind. Auch liegen im Innern der Muskelbündel auf dem Längsschnitt zuweilen in Reihen angeordnet reichlich große, im Querschnitt meist alleinstehende Fettzellen. Massenhafte Fettzellen mit teils großen blassen, teils spindelförmigen dunklen Kernen füllen die weiten Zwischenräume zwischen den Muskelbündeln um die Gefäße aus, soweit dies nicht durch das beträchtlich vermehrte Bindegewebe der Septen geschieht. Leukocytenansammlungen und Plasmazellen fehlen durchaus. Das Endothel und die Muskelschichten der Gefäße sind nicht verändert, das adventitielle Bindegewebe erscheint durchwegs vermehrt, doch sind die elastischen Fasern kaum reichlicher als im normalen Muskel entwickelt. Mächtige Bindegewebsscheiden folgen den Verästelungen der Gefäße bis ins Innere der Muskelbündel, allenthalben mit reichlichen interstitiellen Fetteinlagerungen. Die Venen sind prall mit Blut gefüllt. Ein dichtes Netz blutgefüllter Kapillaren umspinnt wie im normalen Muskel die Muskelfasern. Ihm und den Endverzweigungen der Gefäße gehören anscheinend die spindelförmigen und runden chromatinreichen Kerne an, die vielfach an bzw. über den Muskelfasern liegend im Schnitt getroffen werden.

In den wenigen Resten intramuskulärer Nerven, die in den Schnitten auffindbar sind, lassen sich auch mit Hilfe der Osmiumpräparate keine Markscheiden entdecken. Innerhalb der etwas verdickten Nervenscheiden liegen lediglich Bindegewebsfasern, zahlreiche schmale lange Kerne und ganz vereinzelt durch Osmium geschwärzte Fettröpfchen. Trotz sorgfältiger Durchsicht zahlreicher Präparate sind in diesem Muskel in Längs- und Querschnitten keine Muskelspindeln zu finden.

M. biceps femoris und Flexor digitorum profundus der linken Seite stimmen im mikroskopischen Befund mit dem Gastrocnemius im wesentlichen überein. Nur sind die Fasern des Flexor digitorum im Gegensatz zu den beiden anderen vielfach geschlängelt und an mehreren Stellen zylindrisch und spindelförmig aufgetrieben. Im Biceps werden Kernzeilen etwas häufiger getroffen als im Gastrocnemius, dagegen ist in keinem dieser Muskeln im Marchi-Präparat eine bedeutendere Ansammlung von schwarzen Körnchen innerhalb der Muskelfasern nachzuweisen. In den Querschnitten des M. biceps sind auch Muskelspindeln getroffen. Ihre etwas verdickte Bindegewebsscheide umgibt einen großen erweiterten Hohlraum, in dessen Zentrum 5—6 sehr schmale Muskelfasern liegen, die an Breite nur ein Drittel bis zu der Hälfte der freien Muskelfasern erreichen. Die Muskelspindelfasern sind zum Teil stark geschlängelt, etwas diffus gefärbt, stellenweise kolbig aufgetrieben und lassen keine deutliche Querstreifung erkennen. Ihre zahlreichen Kerne sind groß und blaß. Das Bindegewebe ist um die schmalen Fasern vermehrt. Die an dieselben herantretenden Nerven lassen keine Achsenzylinder und Markscheiden unterscheiden, die

Nervenscheiden enthalten vielmehr nur Bindegewebsfasern und schmale Kerne und da und dort mit Osmium geschwärzte Fettröpfchen.

Der M. quadriceps femoris zeigt, je nachdem die Präparate der rechten oder der linken Seite entnommen sind, gewisse histologische Unterschiede, die wenigstens in einzelnen Punkten eine gesonderte histologische Betrachtung nötig machen.

Der rechte Quadriceps hat unter seinen verhältnismäßig breiten Fasern zahlreiche, die auf einer größeren oder kleineren Strecke um ein Drittel ihrer Breite verdickt erscheinen. Diese aufgetriebenen Stellen sind sowohl in Osmium- wie in Hämatoxylinpräparaten dunkler gefärbt als die übrigen Partieen der kontraktilen Substanz, bei v. Gieson-Färbung bekommen sie ein grünliches von den sonst gelbbraun gefärbten Muskelfasern scharf abstechendes Aussehen. In Marchi-Präparaten finden sich gerade an diesen Stellen, oft in Reihen oder spindelförmigen Häufchen angeordnet, schwarz gefärbte Körnchen. Selten nur ist eine Faser im ganzen Verlauf in dieser Weise verändert, doch ist die Ausdehnung dieser hyalinen bzw. gequollenen Faserstrecken sehr verschieden und ebenso deren Verteilung auf die einzelnen Muskelbündel. Am zahlreichsten scheinen sie am Rande des Präparates bzw. an der Schnittfläche des ursprünglich zur Fixierung eingelegten Muskelwürfels zu sein, fehlen aber auch im Innern nicht. Häufig aber nicht durchwegs und nicht ausschließlich sind die geschlängelten Fasern in erwähnter Weise verändert, die reichlich zwischen anderen gestreckten Verlaufs liegen. In den aufgetriebenen Kernfarbstoffe auffallend zäh festhaltenden Faserabschnitten liegen zuweilen wieder gelichtete Partieen (hellere Scheiben) unregelmäßiger Begrenzung. Die Querstreifung ist an den gequollenen Teilen der Faser viel weniger deutlich als an den übrigen, sie ist verdeckt durch eine mehr homogene opake Färbung, aber doch, namentlich an ungefärbten Marchi-Präparaten, noch zu erkennen. Die Längsstreifung ist dagegen durch Auseinanderdrängung der Fibrillen an diesen Stellen viel deutlicher als sonst. Auf dem Querschnitt sieht man diesen Auftreibungen in der Längsrichtung der Fasern entsprechende, hervorstechend große runde Faserquerschnitte gleichen färberischen Verhaltens unter den mehr polygonalen, einander ziemlich dicht anliegenden Querschnitten der unveränderten Fasern. Die Fibrillen treten in diesen vergröberten Faserquerschnitten deutlicher als in den anderen hervor. Das Sarkolemm umzieht unverändert als feiner Saum auch diese gequollenen Fasersegmente, doch sieht man auf dem Längsschnitt nicht selten Einschnürungsfiguren desselben.

Die Kerne dieses Muskels sind wohl etwas vermehrt, doch überwiegen die mittelgroßen eirunden und gut färbbaren Formen, während die großen platten chromatinarmen Kerne in Paaren oder einzeln die Ausnahme bilden. Längere Reihen oder größere Anhäufungen von Kernen werden vermißt. Das Bindegewebe ist namentlich in den größeren Septen und um die Gefäße vermehrt mit reichlichen Kernen. Die interstitiellen Fettablagerungen sind verhältnismäßig gering. Das Verhalten der Gefäße gleicht dem im rechten Gastrocnemius. Die Fasern der intramuskulären Nervenäste haben scharf gezeichneten Achsenzylinder und eben solche Markscheide, schmales Neurilemm mit länglichen Kernen, die ein feines Chromatinnetz zeigen. Die Muskelspindeln enthalten in ziemlich dicker kernreicher Bindegewebshülle Nervenfasern und schmale, z. T. geschlängelte Muskelfasern mit deutlicher Längsstreifung und Querstreifung, sowie gut färbbaren ziemlich schlanken Kernen, die in der Mehrzahl an der Peripherie der Fasern liegen.

Der linke Quadriceps femoris hat wesentlich schmalere Muskelfasern als der rechte. Auch hier sind „hyaline" zylindrische Quellungsbilder und Schlängelungen

der Fasern etwa in gleicher Häufigkeit wie rechts zu treffen. Überhaupt weicht die kontraktile Substanz (von der geringeren Faserbreite abgesehen) in ihrem histologischen Befund nicht ab von dem der rechten Seite. Was dem Schnitt im ganzen hier schon bei schwacher Vergrößerung ein ganz anderes Aussehen verleiht, ist der ungleich größere Reichtum an Kernen, die mit Vorwiegen der großen unregelmäßig gestalteten und schwach gefärbten Formen vielfach in Ketten oder Reihen den Fasern anliegen und in Häufchen die quer über die Fasern umbiegenden Kapillarverzweigungen umlagern; nächstdem aber die mächtigere Entwicklung des Bindegewebes sowohl innerhalb der Muskelbündel (das Perimysium der einzelnen Muskelfasern ist namentlich um die Kapillaren und Gefäßäste verstärkt) als besonders in den größeren, Gefäße und Nerven führenden Septen. Hier ist auch reichlicher Fett entwickelt als in den gleichen Teilen des rechtsseitigen Muskels. Die Menge kleiner, mit Osmium geschwärzter Körnchen innerhalb der Muskelfasern selbst ist gering und entspricht etwa dem vom rechtsseitigen Quadriceps wiedergegebenen Befund. Gefäße und Nerven sind in reichlicheres Bindegewebe gehüllt als rechts, sonst von gleichem Aussehen wie dort. Die Nerven insbesondere lassen Markscheiden und Achsenzylinder wohl unterscheiden und ihre Neurilemmkerne sind nicht vermehrt. Die Nerven- und Muskelfasern der Muskelspindeln sind ebensowenig verändert, nur ist der anscheinend mit serösem Inhalt angefüllte Hohlraum innerhalb der kaum mehr als rechts verdickten, kernreichen Bindegewebsscheide etwas vergrößert, so daß die Fasern frei in seiner Mitte liegen.

In kurzer Übersicht hat dieser Versuch folgendes ergeben:

Völlige Durchtrennung des Rückenmarks in Höhe ca. des 9. Dorsalsegments. Auf- und absteigende Strangdegenerationen, Veränderungen der Ganglienzellen der Vorderhörner und Spinalganglien links im 6. Lumbal- bis 2. Sakralsegment.

Resektion des linken Nervus ischiadicus mit nachfolgender totaler Degeneration des peripherischen Nervenabschnitts bis in die Muskeläste.

Im Leben: Dauernde Gefühllosigkeit und Aufhebung jeder willkürlichen Bewegung an beiden Hinterbeinen und dem hinteren Teil des Stammes.

Schlaffe Lähmung aller vom peripherischen Abschnitt des linken Hüftnerven versorgten Muskeln; diese bleiben bis zum Tode reflektorisch unerregbar und geben typische elektrische Entartungsreaktion.

Die reflektorische Erregbarkeit der Muskeln des rechten Hinterbeines und eines Teils der linken Hinterbeinmuskeln (Quadriceps) ist in hohem Grade gesteigert, deren elektrische Erregbarkeit normal.

Allgemeinbefinden bis auf vorübergehende Störungen in den ersten Tagen nach der Operation stets gut.

Tod am 43. Tage nach der Operation durch Chloroformvergiftung.

Unterhautfettgewebe an beiden Hinterbeinen gut entwickelt.

Muskelbefund: Schultermuskeln: stellenweise Veränderungen der kontraktilen Substanz, sonst normal.

Linke Ischiadicusmuskulatur: sehr stark verminderte Faserbreite, Längsstreifung sehr ausgeprägt, Querstreifung durchwegs erhalten, spärliche Veränderungen der kontraktilen Substanz: Muskelkerne groß, blaß, stark vermehrt, in Reihen; Wucherung des Bindegewebes und des interstitiellen Fettgewebes. Gefäße stark entwickelt. Intramuskuläre Nerven und Muskelspindeln degeneriert.

Rechte Ischiadicusmuskulatur: Sehr geringe Verminderung der Faserbreite, zahlreiche Veränderungen der kontraktilen Substanz, Längs- und Querstreifung fast durchwegs erhalten; geringe Vermehrung der großen, blassen Muskelkerne; geringe Vermehrung des Bindegewebes und Fettgewebes. Gefäße und Nerven intakt. Muskelspindeln nicht verändert.

Linker Quadriceps: wie die vorigen, aber mit stärkerer Verminderung der Faserbreite, mit erheblicherer Kernvermehrung: Bindegewebs- und interstitieller Fettwucherung.

Hund G.

Ein- bis zweijähriges kräftiges, weibliches Tier.

Operation am 4. Februar 1901.

Nach subkutaner Injektion von 0,06 g Morphin wird die Narkose mit einer Mischung gleicher Teile von Äther und Cloroform durchgeführt, wovon im ganzen 30 ccm verbraucht werden.

Der 8 cm lange Hautschnitt wird in der medianen Rückenlinie von der Höhe des unteren Schulterblattendes kaudalwärts geführt. Nach Abstreifen der Rückenmuskulatur, Entfernen der Processus spinosi und der Wirbelbögen, je 3 an der Zahl, wird die so freigelegte Dura mater spinalis in einer Ausdehnung von $1^1/_2$ cm längs gespalten. Die beiden Ränder derselben werden mit Pinzetten auseinandergehalten und das mit einer Pinzette unterfaßte Rückenmark dann mit der Schere quer durchtrennt. Die Rückenwunde wird mit Jodoformgaze tamponiert und nach Aussetzen der Narkose sofort am linken Oberschenkel von einem kleinen Hautschnitt auf den Nervus ischiadicus eingegangen und von diesem ein ca. 2 cm langes Stück ausgeschnitten. Danach muß die spritzende Arteria comes nervi ischiadici unterbunden werden. Darüber werden erst die durchtrennten Muskeln, dann die Hautränder mit Seidennähten vereinigt, ebenso über der Rückenmarkswunde die Rückenmuskeln und die Rückenhaut. Beide Wunden werden mit einer einfachen Lage Jodoformgaze bedeckt und mit Collodium bestrichen. Nach Beendigung der Operation, die mit den Vorbereitungen, Aufspannen, Rasieren und Reinigen des Operationsfeldes usw. eine Stunde in Anspruch nahm, läßt sich durch Streichen der Analschleimhaut schon eine schwache reflektorische Kontraktion im Sphincter ani und im Levator ani erzeugen. Die Patellarreflexe sind beiderseits lebhaft auszulösen, auf der rechten Seite auch ein Achillessehnenreflex. Dagegen rufen Reize an der Haut der Hinterextremitäten und an den Zehen noch keine Reflexbewegungen hervor. Beim Einführen des Thermometers in den After werden einige harte Kotballen hervorgedrängt. Die Körpertemperatur ist nach Beendigung der Operation 36,6°, sinkt aber in den nächsten Stunden (von 5—8 Uhr nachmittags) auf 33,9°. Kurz nach Vollendung der Nähte wird der Hund wach, bewegt Kopf, Augen und die etwas steif gehaltenen Vorderbeine. Die Atmung ist tief, verlangsamt, gleichmäßig ruhig.

Über Nacht wird der Hund mit Wärmflasche in warme Tücher eingehüllt, wobei die Temperatur allmählich wieder ansteigt.

2. Tag. Die Nackenmuskeln sind etwas tonisch angespannt und dadurch der Kopf meist leicht erhoben. Die im „Ellbogengelenk" steif extendierten Vorderbeine werden aktiv gut bewegt. Wird der Hund aus den erwärmenden Decken gewickelt, so zittert er am ganzen Körper. Temperaturen zwischen 38,9° und 39,4°. Die Wunden scheinen nicht oberflächlich zu sezernieren. Die Sehnenreflexe sind an den hinteren Extremitäten gleich lebhaft wie nach der Operation auslösbar, ebenso ein lebhafter „Analreflex". Es wird reichlich Kot, aber noch kein Urin entleert. Auf Kneifen der Schwanzspitze treten im Schwanz und in der Beckenbodenmuskulatur rasch abklingende reflektorische Bewegungen ein. Von den Zehen des rechten Hinterfußes aus lassen sich noch keine Reflexe auslösen.

3. Tag. Temperaturen 38,5° bis 38.6°. Der Hund nimmt spontan Milch und Fleisch zu sich. Die Kotentleerung erfolgt beim Einführen des Thermometers. Der Urin wird durch sanften Druck auf die vorgewölbte Blasengegend ausgepreßt. Bestreichen der Rückenhaut oberhalb der Rückenwunde ruft lebhafte Kontraktionen der Hautmuskeln daselbst hervor; streicht man etwa handbreit unterhalb der Rückenwunde die Haut seitlich von der Medianlinie, so kontrahieren sich die gleichseitigen unteren Bauchmuskeln. Auf Kneifen der Schwanzspitze tritt Wedeln des Schwanzes und Beugung beider Hinterbeine im Hüftgelenk mit Streckung im Kniegelenk ein. Reizt man durch Streichen oder Stechen die Gegend des zentralen linken Ischiadicusstumpfes, so zeigen sich lebhafte Bewegungen der gleichen Extremität im Hüftgelenk mit Streckung des Unterschenkels. Von den Zehen der rechten Hinterpfote sind durch Kneifen und Stechen noch keine Reflexe auszulösen.

4. Tag. Nach Abnahme der Collodiumjodoformgazebedeckung erweisen sich die Wunden am Rücken und am linken Hinterbein reaktionslos oberflächlich verheilt.

9. Tag. Unter der völlig vernarbten Rückenwunde fluktuierende Vorwölbung. Der Hund vermag sich auf die noch immer etwas ausgestreckt gehaltenen Vorderbeine aufzustellen, er frißt und säuft gut und ist bei völlig gutem Allgemeinbefinden. Der Urin geht zeitweise ins Lager ab. Die Reflexe an den Hinterbeinen werden immer lebhafter. Kneift man die Zehen der rechten Hinterpfote, so tritt eine tonische Kontraktion im gleichseitigen Quadriceps auf. Der Schwanz wird auf Reizung der Schwanzspitze lebhaft seitlich hin- und herbewegt.

10. Tag. Die fluktuierende Vorwölbung am Rücken über der Durchschneidungsstelle des Rückenmarkes hat sich wieder verkleinert. Hebt man den Hund an den Vorderbeinen aus dem Lager, so wird in absetzenden Stößen der Urin im Strahl entleert, ebenso bei Druck auf die Blasengegend, wobei sich die stoßweise erfolgende Urinentleerung auch nach Aufhören der Druckwirkung noch einige Male wiederholt. Der Kopf hat wieder normale Haltung und Beweglichkeit. Die Temperaturen bewegen sich in normalen Grenzen.

19. Tag. Allgemeinbefinden und Nahrungsaufnahme sind unverändert gut. Die Wunden sind vollkommen vernarbt. An der Rückenhautnarbe ist keine Fluktuation oder Vorwölbung mehr nachzuweisen. An der Narbe des linken Oberschenkels ist neuerdings durch Druckgangrän, da das Tier immer auf der linken Seite mit dem Hinterkörper aufliegt, eine nicht ganz fünfpfennigstückgroße Ulceration entstanden. Die Haut des mit braungelben Haaren auf völlig weißem Grunde bedeckten Tieres ist in der Umgebung der beiden Narben schwärzlich pigmentiert. Die Haare sind an den für die Operationen abrasierten Stellen wieder etwas nachgewachsen.

Die Vorderbeine, im „Ellbogengelenk" immer noch etwas steif ausgestreckt, werden aktiv mit guter Kraft bewegt. Hebt man den Körper an den Schultern

hoch, so hängen beide Hinterbeine schlaff herab. Die Sehnenreflexe sind an den Hinterbeinen unverändert lebhaft, nur fehlt wie zu anfang der linke Achillessehnenreflex. Bei Druck auf die Gegend der Durchschneidungsstelle des linken Hüftnerven erfolgen lebhafte Streckbewegungen des linken Unterschenkels, die sich rasch nacheinander mehrmals wiederholen. Auf Kneifen des Schwanzes wird dieser wedelnd mehrmals hin- und herbewegt und gleichzeitig werden beide Hinterbeine, namentlich das rechte, tonisch ausgestreckt. Diese Reflexerscheinungen treten auf bei Beginn des Reizes, lassen bei gleichmäßigem Andauern desselben allmählich nach und treten beim plötzlichen Aufhören desselben noch einmal mit besonderer Lebhaftigkeit auf. Auf Kneifen der rechten Hinterzehen stellen sich dieselben Bewegungen bzw. Muskelkontraktionen ein, wie bei Reizen des Schwanzes; auch hierbei erfolgen lebhafte rhythmische Schüttelbewegungen des Schwanzes. Streicht man anhaltend die Haut der Unterbauchgegend und in der Umgebung des Afters, so wird, ebenso wie beim Einführen des Thermometers in den After, der Schwanz tonisch hoch erhoben und in rhythmischer Folge der Beckenboden angespannt bzw. die Aftergegend vorgewölbt, worauf meist eine Kotentleerung erfolgt. Durch passive Dehnung der Muskeln, z. B. der Gastrocnemii, lassen sich keine Reflexe erzielen. Auch sind noch keine Wechselbeziehungen zwischen den reflektorischen Bewegungen des rechten und linken Hinterbeins (Geh- oder Zappelreflexe) zu bemerken. Das rechte Hinterbein zeigt keine Hypertonie. Beide Hinterbeine sind anscheinend etwas abgemagert.

41. Tag. Das Decubitalgeschwür am linken Oberschenkel hat sich wesentlich verkleinert. Einige neue oberflächliche Ulcerationen sind durch den häufigen Abfluß des Urins in die Unterlage an der Vulva entstanden, die durch gründliches Einfetten der geschädigten Haut- und Schleimhautpartieen bekämpft werden. Auf Kneifen des Schwanzes treten jetzt außer dessen Wedelbewegungen auch in den Hinterbeinen alternierende Beuge- und Streckbewegungen ein, die lebhaft an die natürlichen Gehbewegungen erinnern. Beim Kneifen der rechten Hinterpfote tritt eine rasche Verkürzung des rechten Hinterbeins auf, der sich eine Streckung des linken Unterschenkels anschließt. Im übrigen erfolgen die Reflexe in den Bein-, Becken- und Bauchmuskeln in der bisher geschilderten Weise. Dieselben reflektorischen Erscheinungen zeigen sich bei Reizung mit faradischen Strömen, die sowohl von den Nervenstämmen aus als lokal an den Muskeln angewendet in allen Muskeln der rechten Hinterextremität lebhafte Kontraktionen hervorrufen und in gleicher Weise am linken Quadriceps. Dagegen ist mittels der faradischen Reizung am linken Bein keine Kontraktion im Gastrocnemius und keine Bewegung der Zehen zu erzielen. Bei galvanischer Reizung sind die Zuckungen im linken Gastrocnemius von merklich verlangsamtem Ablauf, es überwiegen die A.S.Z. vor den K.S.Z. und die Öffnungszuckungen sind auffallend lebhaft. Die Zehenstrecker und -Beuger zeigen auch links lebhafte galvanische Erregbarkeit mit ziemlich prompten Zuckungen, wenn die hierbei erfolgenden Kontraktionen auch nicht so blitzartig erscheinen, wie bei den gleichen Muskeln des rechten Hinterbeines, dessen sämtliche Muskelgruppen gleichartige elektrische Erregbarkeit aufweisen wie die der Vorderbeine.

Hebt man das Tier an den Schultern hoch, so steht das linke Hinterbein im Hüft- und Kniegelenk leicht gebeugt, das rechte in allen Gelenken tonisch ausgestreckt. Ferner sind beide Beine, namentlich das linke stark adduziert, so daß die Pfoten übereinandergreifen.

An beiden Hinterpfoten sind die Haare stark über die Klauen vorgewachsen.

47. Tag. Das Dekubitalgeschwür am linken Oberschenkel ist durch Überhäutung wieder völlig verheilt. Die Geschwüre an der Vulva sind wesentlich kleiner geworden. Führt man den Finger in das Rektum ein und streicht gleichzeitig mit

einer Nadel die Haut in der Umgebung der Analöffnung, so verspürt man in rhythmischer Folge den ringförmigen kräftigen Verschluß des Sphincter ani, mit dem eine Vorwölbung der Vulva und des Afters einhergeht.

84. Tag. An der Vulva zeigen sich wieder neue, schmierig belegte Geschwüre. Der Urin ist übelriechend, frisch entleert von alkalischer Reaktion und enthält etwas Eiweiß. Das Unterhautfettpolster ist sehr zurückgegangen. Beide Hinterbeine sind stark abgemagert, das linke erheblich mehr als das rechte. Der Hund hat etwas von seiner früheren Lebhaftigkeit eingebüßt und nimmt weniger Nahrung zu sich. Die Reflexe an den Hinterbeinen sind wie vordem ungemein lebhaft.

90. Tag. Das Allgemeinbefinden ist wieder erheblich besser, auch die Ulcerationen sind zurückgegangen. Die Narben am Rücken und am linken Oberschenkel sind mit dichtem Haarwuchs bedeckt, der durch seine dunklere Färbung von der Umgebung etwas absticht.

105. Tag. Hebt man den Hund hoch, so daß die Hinterbeine frei schweben, so kommen letztere allein schon durch die Wirkung der Schwere in lebhafte alternierende Bewegung (Zappelreflexe). Diese wird noch gesteigert, wenn man in gleicher Haltung die rechten Zehen oder die Schwanzspitze kneift, während ein auf die linke Hinterpfote ausgeübter Reiz ganz ohne Effekt bleibt. Eine ähnliche Verstärkung der abwechselnden Beuge- und Streckreflexe in den Hinterbeinen tritt ein, wenn man das Thermometer in den After einführt. Erfolgt hierbei jedoch, was häufig der Fall ist, eine Kotentleerung mit mehrmals sich wiederholenden Bewegungen der Aftergegend bzw. des Beckenbodens, so setzen unterdessen die Bewegungen der Beine aus, um sofort nach der letzten Ausstoßung aus dem Rectum wieder anzuheben. In ähnlicher Weise werden die Reflexbewegungen der Hinterbeine gehemmt, wenn man mit leisem Druck die flache Hand auf den Rücken kaudal von der Narbe auflegt. Dabei wird der Schwanz zunächst hoch erhoben und die Hinterbeine werden steif ausgestreckt, allmählich aber sinken die Beine wie der Schwanz in die Ruhelage herab. Auch beim Auflegen der Unterbauchgegend auf eine Unterlage kommen die Wedel- und Zappelbewegungen zur Ruhe. Kneift man energisch die rechte Hinterpfote allein, so wird zunächst das rechte Hinterbein angezogen bzw. gebeugt, läßt man darauf die Pfote rasch los, so wird das Bein wieder ausgestreckt und Beugung und Streckung erfolgen noch einige Male hintereinander in raschem Wechsel und unter Mitbeteiligung des linken Beines, an welchem jedoch der Unterschenkel nur im Sinne der Streckung, der Fuß und die Zehen gar nicht an den Reflexbewegungen teilnehmen. Schwächere Reize an der rechten Hinterpfote, wie Kitzeln oder Streichen an den Zehen bewirkt dagegen aus der Ruhelage eine rasche und in tonischen Krampfzustand übergehende Streckung des gleichseitigen Beins allein. Kältereize an der rechten Pfote haben keine Reflexbewegungen zur Folge. Streicht man die Schleimhaut der Vulva mit einer Nadel, so werden zunächst wieder lebhafte Gehbewegungen der Hinterbeine hervorgerufen, diese lassen aber nach, wenn die darauffolgende Urinentleerung stoßweise eintritt. Die Blase ist anscheinend wenig gefüllt, aus derselben läßt sich kein Urin auspressen.

128. Tag. Der Hund ist lebhaft, bei ungestörtem Allgemeinbefinden.

Körpergewicht: 9 kg 700 g.

Am Rücken ist die Abmagerung der Muskulatur unterhalb der Rückenmarksdurchschneidung an einer deutlichen Einsenkung zu sehen, die etwa handbreit kaudal von der Lücke in der Reihe der Dornfortsätze beginnt. Zwerchfell- und Rippenatmung sind ungestört. An beiden Femoralarterien ist kräftiger, weicher Pulsschlag zu fühlen, ebenso beiderseits gleichmäßig an der Tibialis postica. Die Hinterpfoten sind nicht ödematös geschwollen. Die Temperatur zwischen den Zehen derselben ist

beiderseits gleich (37,7—37,8). 6 cm unterhalb des letzten über der Lücke fühlbaren Dornfortsatzes verläuft fast zirkulär um den Rumpf die Sensibilitätsgrenze, die ventral in der Mitte zwischen der 2. und 3. Brustwarze durchläuft. Kaudal von dieser Grenze werden die stärksten Reize der faradischen Reizelektrode von dem Tiere ganz unbeachtet gelassen, während es auf deren Berührung oberhalb dieser Grenze sofort mit Schmerzäußerungen oder Abwehrbewegungen reagiert. Die faradischen Reizungen haben in den unempfindlichen Gebieten nur Reflexbewegungen zur Folge, an denen die Muskulatur des Kopfes, Halses, Schultergürtels und der Vorderbeine niemals teilnimmt.

Von der linken Hinterpfote und dem linken Unterschenkel aus sind auch durch sehr kräftige Hautreize keine Reflexbewegungen zu erregen. Die lebhaften Zappelreflexe in beiden Hinterbeinen, die wedelnden Bewegungen des Schwanzes und rhythmischen Kontraktionen der Beckenbodenmuskeln sind wie bisher von verschiedenen Hautstellen auslösbar. Sie erfolgen in der Regel am lebhaftesten bei Beginn der Reizung, beim Anschwellen der Reizstärke und nach plötzlicher Unterbrechung des Reizes (Öffnungsreflexe) und können durch einen interkurrenten Reiz an einer anderen Hautstelle abgeschwächt bzw. aufgehoben werden. Die faradische und galvanische Erregbarkeit der Muskeln und Nerven ist kaudal von der Rückenmarkdurchschneidungsstelle unverändert mit Ausnahme des unterhalb seiner Exzisionsstelle nicht elektrisch erregbaren linken Ischiadicus und der von dessen peripherischem Stumpf innervierten Muskeln, die sich mit faradischen Strömen nicht erregen lassen und auf den galvanischen Strom mit zwar lebhaften, aber merklich verlangsamten Zuckungen, namentlich bei Reizung mit der Anode, reagieren. — Der Hund bewegt auf Anreden lebhaft den Kopf, Hals und die Vorderbeine, richtet sich mit diesen auf und schleppt den Hinterkörper nach; eine willkürliche Bewegung der Hinterbeine und des Schwanzes ist niemals zu bemerken. Doch treten nicht selten bei den Bewegungen des Tieres tonische und klonische Reflexbewegungen in der gelähmten Muskulatur vorübergehend ein, wenn durch Verschiebungen des Körpers auf der Unterlage geeignete Hautreize zustande kommen.

Die Hinterbeine sind stark abgemagert, besonders atrophisch ist das linke Hinterbein. Der Umfang des Oberschenkels beträgt im unteren Drittel rechts 20 cm, links nur 17 cm, der Umfang des Unterschenkels in der Mitte rechts 11 cm, links 10 cm. Das Unterhautfettgewebe ist im allgemeinen spärlich entwickelt.

129. Tag. 12. Juni 1901. Der Hund wird mit Chloroform getötet.

Die hinteren Extremitäten werden nach Stillstand der Herzaktion von der äußeren Bedeckung entblößt. Die subkutane Fettschicht ist dünn und spärlich. Wo auch die Fascie von den Muskeln losgelöst ist, treten lebhafte fibrilläre Zuckungen der Muskeln auf und zwar im Biceps femoris beider Seiten. Der linke Biceps ist auffallend blaß und zeigt feine gelbe Längsstreifen, der daneben liegende Quadriceps ist viel dunkler und von rotbrauner Farbe, ähnlich wie die Gesamtmuskulatur des rechten Hinterbeines. Gastrocnemius und die übrigen Unterschenkelmuskeln des linken Hinterbeines sind gleichfalls von gelblicher Färbung. Auch im rechten Biceps femoris fällt trotz seiner dunkleren Gesamtfärbung feine gelbliche Längsstreifung auf, die den Muskeln der Vorderbeine fehlt. Die Nervennarbe zwischen den weit voneinander abstehenden Enden des linken Ischiadicus zeigt mächtige Bindegewebsentwicklung und ist von viel Fettgewebe umlagert. Die Muskeln werden in nachfolgender Reihe möglichst gleichmäßig von den Ursprüngen an Knochen und Aponeurosen und mit den Sehnenansätzen losgelöst und sofort gewogen:

	Gewicht links:	rechts:
M. biceps femoris:	41,9 g	38,4 g
M. gastrocnemius:	15,7 g	25,9 g
M. flexor digitorum profundus:	4,15 g	7,5 g
M. quadriceps femoris:	48,6 g	50,8 g
M. biceps bracchii:	11,95 g	11,55 g

Zur Zeit der Entnahme sind die Muskeln der Hinterbeine noch völlig schlaff, während die Muskulatur der Vorderbeine, von denen der Biceps erst etwas später entnommen wird, sich um diese Zeit schon in völliger Totenstarre befinden. Von den lospräparierten Muskeln werden aus den inneren und mittleren Teilen kleine Würfel in Müllersche Lösung, Müller-Formol und Sublimat eingelegt, ferner werden Stückchen je vom zentralen und peripheren Teil des Hüftnerven und vom Nervus tibialis, vom linken Plexus bracchialis und von beiden Crurales in 1proz. Osmiumsäurelösung verbracht. Alsbald werden kleine Stückchen von beiden Gastrocnemiis zerzupft und ohne weiteren Zusatz mikroskopisch betrachtet. Dabei zeigen die Muskelfasern des rechten Gastrocnemius feine scharfe Längsstreifung und Querstreifung und sehr verschiedenartige Breitenverhältnisse; es ist ziemlich viel Fett zwischen den Fasern in großen Tropfen zu sehen. In der Probe vom linken Gastrocnemius scheinen die großen Fettropfen noch reichlicher vertreten zu sein. Die hier erheblich schmaleren Muskelfassern lassen in ihrem Innern jedoch keine Fettanhäufung erkennen, sie zeigen durchwegs etwas schärfere Längsstreifung. Die Querstreifung ist an allen Fasern wohl zu erkennen, auch an den dünnsten. Die Muskelkerne sind hier viel zahlreicher als im rechten Gastrocnemius und sehen größer, wie gequollen aus; auch Bindegewebsfasern werden hier zahlreicher im Zupfpräparat angetroffen.

Danach wird die Rückenhaut in dem Operationsgebiet entfernt und dort eine solide bindegewebige Narbe freigelegt, in die zwei Seidennähte ohne Eiterung eingeheilt sind. Die Narbe ist zu beiden Seiten von den stellenweise bindegewebig durchwachsenen Rückenmuskeln begleitet. Oberhalb der Narbe springt stark der Dornfortsatz des 7. Brustwirbels vor; der Wirbelbogen des 8. Brustwirbels ist noch erhalten. Der Bogen des 9. Brustwirbels fehlt vollkommen, der des 10. ist teilweise noch in der Narbe aufzufinden. Kaudal von der Rückenmarksnarbe ist die Rückenmuskulatur durchwegs etwas mehr fettdurchwachsen als kopfwärts von derselben. Das ganze Rückenmark wird mit der in Höhe des 9. Brustwirbels liegenden soliden Narbe herausgelöst, wobei sich keine Verwachsungen mit den Wirbelkörpern finden. Oberhalb der derben Rückenmarksnarbe ist noch der Austritt der 9. Dorsalwurzeln zu sehen. Die Austrittsstelle des 10. Wurzelpaares liegt noch im Bereich des Narbengewebes, so daß die Durchschneidungsstelle des Rückenmarkes am 10. Dorsalsegment angenommen werden kann. Die inneren Organe bieten keinen bemerkenswerten Befund. Die Blase ist leer, kontrahiert und sehr muskulös, kleinapfelgroß, die Schleimhaut etwas getrübt und geschwollen.

Nachdem die Muskelstückchen 24 Stunden in Müller-Formol und sieben Tage in mehrmals gewechselter Müllerscher Lösung verblieben waren, werden einzelne der Präparate in Wasser abgespült und aus ihrem Innern vorsichtig mit der Nadel und Pinzette geeignete Faserbündel zu Zupfpräparaten entnommen. Diese werden mit feinen Nadeln auf dem Objektträger in Glyzerin zerzupft. Es gelingt nur mit einiger Mühe, von den bindegewebsreichen Muskeln des linken Beines, mit Ausnahme des Quadriceps, die dünnen Muskelfasern unverletzt und isoliert darzustellen, so daß hier bei der Breitenmessung manche als Artefakte anzusprechende Fragmente über-

gangen werden müssen. Hiervon abgesehen werden die einzelnen Fasern möglichst der Reihe nach und ohne Auswahl etwa in der Längsmitte gemessen, was an den wesentlich besser gelungenen Zupfpräparaten von den rechtsseitigen Hinterbeinmuskeln und besonders denen der Vorderbeinbeuger keine Schwierigkeiten bereitet. Von jedem Muskel werden je 60 Fasern der Breite nach gemessen. Hierbei ergeben sich folgende Maße:

Gastrocnemius links (Nerv durchschnitten):
kleinste Breite: 12,77 μ
größte Breite: 42,55 μ
Durchschnittsbreite: 23,50 μ

Gastrocnemius rechts:
kleinste Breite: 21,28 μ
größte Breite: 59,57 μ
Durchschnittsbreite: 38,69 μ

Biceps femoris links (Nerv durchschnitten):
kleinste Breite: 6,38 μ
größte Breite: 38,30 μ
Durchschnittsbreite: 22,51 μ

Biceps femoris rechts:
kleinste Breite: 12,77 μ
größte Breite: 46,81 μ
Durchschnittsbreite: 23,94 μ

Flexor digitorum prof. links (Nerv durchschnitten):
kleinste Breite: 8,51 μ
größte Breite: 34,04 μ
Durchschnittsbreite: 19,72 μ

Flexor digitorum prof. rechts:
kleinste Breite: 21,28 μ
größte Breite: 59,75 μ
Durchschnittsbreite: 38,12 μ

Quadriceps femoris links:
kleinste Breite: 25,53 μ
größte Breite: 63,83 μ
Durchschnittsbreite: 39,68 μ

Quadriceps femoris rechts:
kleinste Breite: 29,79 μ
größte Breite: 61,70 μ
Durchschnittsbreite: 43,55 μ

Biceps bracchii links (normal):
kleinste Breite: 38,30 μ
größte Breite: 59,57 μ
Durchschnittsbreite: 48,47 μ

Biceps bracchii rechts (normal):
kleinste Breite: 38,30 μ
größte Breite: 59,57 μ
Durchschnittsbreite: 48,86 μ.

In den nachstehenden, die Verteilung der Breitenwerte im einzelnen zeigenden Kurven sind in ausgezogener Linie die Werte des als normales Vergleichsobjekt angenommenen linken Biceps bracchii eingezeichnet, die punktierten Linien ent-

sprechen den Werten der Muskeln des linken Hinterbeines, die gestrichelten Linien denen der Muskeln der rechten Körperhälfte. (Siehe Figuren auf SS. 55, 56, 57, 58, 59.)

Auch hier ist aus den Kurven ein verschiedenartiges Verhalten der Faserbreite in den gelähmten Muskeln der Hinterbeine ersichtlich. Am meisten Ähnlichkeit hat die Stellung der Kurven zueinander beim Gastrocnemius und Flexor digitorum profundus. Von diesen ist die Kurve des linksseitigen Muskels gegen die des gesunden so stark nach den niederen Werten hin verschoben, daß ihre höchsten Werte die niedersten des gesunden Muskels nicht mehr oder

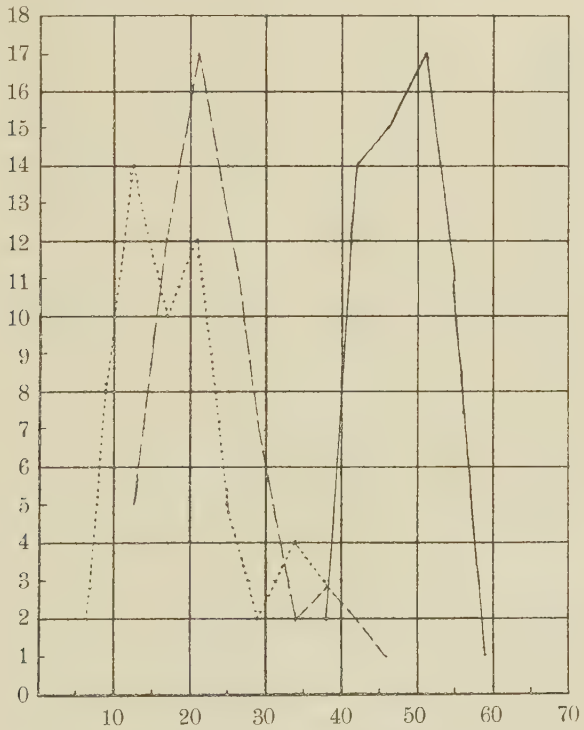

Fig. 6. G. Biceps femoris.

gerade noch erreichen. Die Kurve des rechtsseitigen, reflektorisch erregbaren Gastrocnemius und Flexor digitorum zeigt hier insofern eine Veränderung, als ihre niederen Werte etwa der mittleren Faserbreite der linksseitigen gleichnamigen Muskeln entsprechend noch weit unter den niedersten Werten des Biceps brachii stehen. Gleichzeitig ist aber ihre Kurve unregelmäßig gestaltet und stark verbreitert, wofür dieselben Gründe maßgebend sind, wie bei dem Hunde F; nämlich Veränderungen der kontraktilen Substanz, die bei

der genaueren histologischen Untersuchung dieser Muskeln nachzuweisen sind (s. u.). Ein anderes Bild zeigt die Kurve vom rechten Biceps femoris. Diese nähert sich nach Gestalt und Lage schon mehr der Kurve des gleichnamigen linksseitigen Muskels, der, wie die übrigen vom peripherischen Abschnitt des resezierten Hüftnerven versorgten Muskeln, eine starke, ziemlich gleichmäßige Verschmälerung aller Fasern zeigt. Der Quadriceps femoris hat auf beiden Seiten ziemlich ähnliche Kurven der Faserbreite. Beide Kurven sind ver-

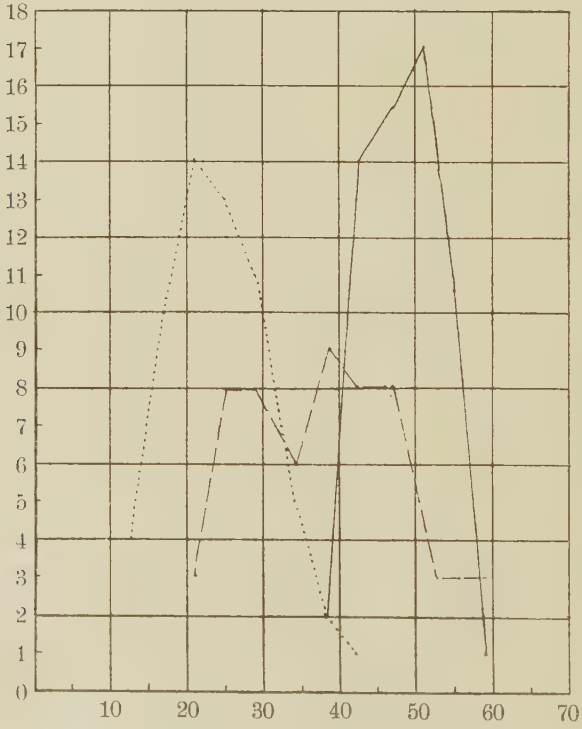

Fig. 7. G. Gastrocnemius.

breitert und die Verbreiterung betrifft den absteigenden Teil der Kurve, das heißt die höheren Werte. Die Kurve des linken Quadriceps ist die breitere und mit ihrem Anfangsteil nach den niederen Werten hin verschoben. Es ist also auch hier im Quadriceps links trotz gleicher motorischer Innervation die Verschmälerung der Fasern stärker als im rechten. Der Unterschied zwischen beiden ist nicht so deutlich wie bei Hund F, weil hier auch die Breite der Fasern im rechtsseitigen Muskel stärker abgenommen hat. Die Kurven der

entsprechenden Muskeln im Vorderbein von beiden Seiten zeigen keine deutliche Differenz.

Die vom linken Plexus bracchialis entnommenen Nervenpräparate zeigen bei Osmiumfärbung in Längs- und Querschnitten ein ganz normales mikroskopisches Bild. Die Achsenzylinder, die Markscheiden mannigfacher Breite, die Schwannschen Scheiden sind wohl erhalten. Die bindegewebige Umkleidung der dicht aneinander gelagerten Nervenfasern ist äußerst spärlich. Die Nervenfaserbündel sind von einem schmalen aus Bindegewebslamellen dicht gefügten Epineurium umgrenzt, von dem aus feine Septen mit den Gefäßen ins Innere des Faserbündels ziehen.

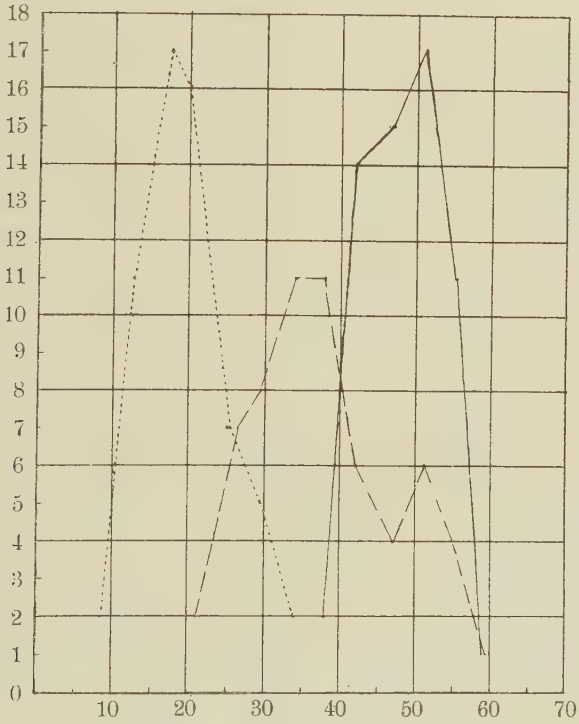

Fig. 8. G. Flexor digitorum.

Diese Bindegewebsscheiden sind völlig frei von Fett. Dagegen liegen große Fettzellen reichlich und in Haufen gesammelt in dem lockeren, die Nervenfaserbündel umhüllenden und sie mit einigen größeren Gefäßstämmen vereinigenden Bindegewebe des Perineuriums. An einigen wenigen Stellen, sowohl auf Längs- wie auf Querschnitten liegen zwischen den normalen geschwärzten Markröhren, die vielfach, namentlich auf dünnen Schnitten ein regelmäßig getüpfeltes Aussehen haben, innerhalb der zarten, etwas ausgebuchteten Neurilemmhülle kleine Häufchen verschieden großer Fettropfen. Körnchenzellen sind hier nicht zu sehen.

Im rechten Ischiadicus sind Achsenzylinder und Markscheiden ebenfalls fast durchwegs gut erhalten. Doch finden sich mitten zwischen den wohlerhaltenen

Nervenfasern auch einzelne mit scholligem oder körnigem Zerfall der Markscheiden, mit verdickten oder stellenweise aufgetriebenen Achsenzylindern und an den entsprechenden anscheinend zuweilen in den Verlauf einer sonst normal aussehenden Faser eingeschalteten Bezirken sind die langen schmalen Neurilemmkerne vermehrt. Auf den Querschnitten haben einige wenige größere Nervenfasern auffallend dünne Markscheiden. Immerhin sind diese Veränderungen recht selten, Körnchenzellen scheinen ganz zu fehlen; das Epineurium ist nur wenig verdickt und enthält keine geschwärzten Körnchen. Die Bindegewebszüge des Perineuriums sind recht mächtig, aber in lockerem Gefüge und mit sehr reichlichen Einlagerungen von Fettzellen entwickelt. Die Gefäße sind mit Blut gefüllt.

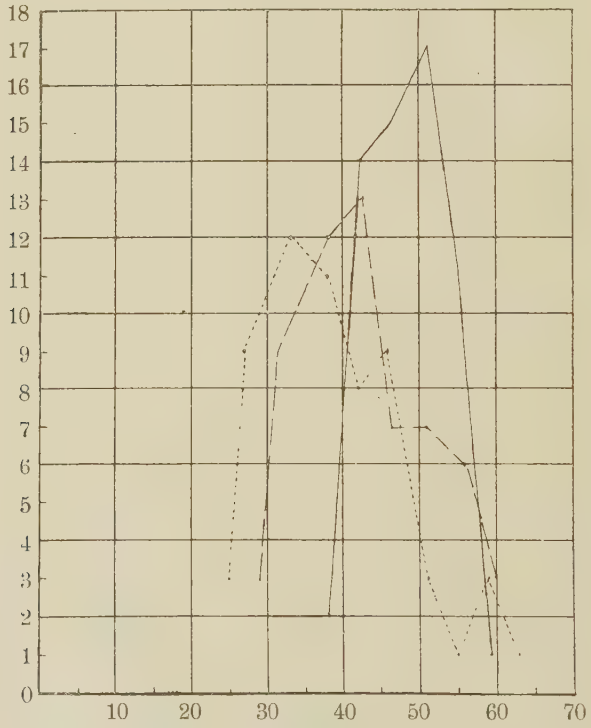

Fig. 9. G. Quadriceps femoris.

Im rechten N. tibialis sind wie im rechten Ischiadicus zwischen den normalen Nervenfasern einzelne zu sehen, deren Achsenzylinder durch variköse Auftreibungen verändert oder auch ganz verschwunden sind, während die Hülle des Neurilemms an Stelle der Markscheiden in rundlichen oder spindelförmigen Anhäufungen Fettropfen verschiedenartiger Größe ausfüllen. Die bindegewebigen Umhüllungen der Nervenfaserbündel bieten dasselbe Bild wie die des gleichseitigen Ischiadicus.

Die Präparate vom linken Nervus ischiadicus unterscheiden sich naturgemäß wesentlich, je nachdem sie proximal oder distal von der durch die Exzision eines Stücks des Nervenstammes gesetzten Unterbrechung bzw. der im Anschluß daran ausgebildeten Narbe entnommen sind. Leider kam die Narbe selbst nicht zur

mikroskopischen Untersuchung. Die Präparate des proximalen, zentralen Nervenstumpfes entstammen dem dicht an die Narbe heranreichenden Teile desselben.

In einer Entfernung ca. 2 cm proximal von der Durchschneidungsstelle sind die Nervenfasern noch ziemlich wohlerhalten, die großen Markröhren mit Osmium gleichmäßig geschwärzt, zwischen ihnen vielfach wesentlich dünnere eingeschaltet. Schollig zerfallene Markscheiden und größere Fettropfen liegen nur ganz spärlich innerhalb des Neurilemms. Die Achsenzylinder zeigen keine gröberen Veränderungen. Das Epineurium ist strafffaserig, nur wenig verdickt, frei von Fettröpfchen; auch im Innern der Nervenfaserbündel liegen keine Körnchenzellen. Das Perineurium um die Faserbündel und die großen blutgefüllten Arterien und Venen ist sehr reich

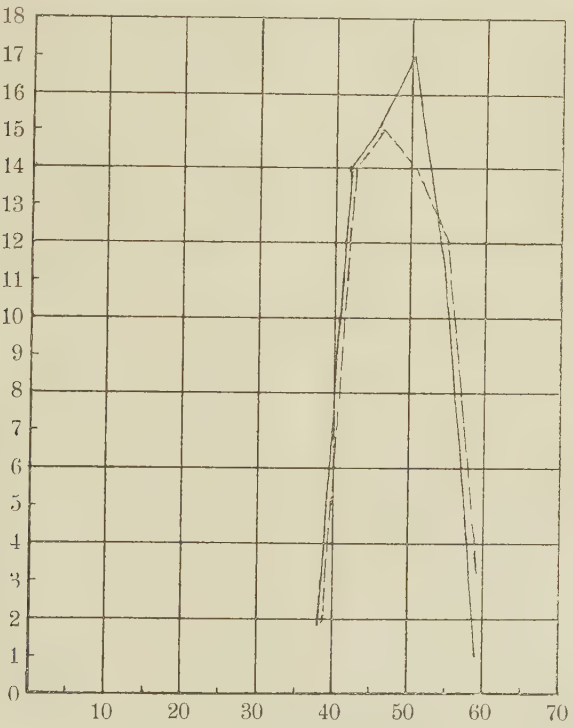

Fig. 10. G. Biceps bracchii.

an großen Fettzellen. Gegen die Narbe hin wird allmählich das Epineurium immer breiter und gleichzeitig lockerer im Gefüge. Auch die Bindegewebszüge im Innern der Nervenfaserbündel werden mächtiger und sind reich an langen schmalen Kernen. Die breiteren Markscheiden sind hier in etwa 1 cm Abstand von der Narbe dünn und licht. Innerhalb solcher erweiterter und verdünnter, mit Osmium aber noch scharf tingierter Scheiden liegen, namentlich auf dem Querschnitt deutlich erkennbar, vielfach wiederum mehrere sehr dünne deutlich geschwärzte Markröhren mit äußerst feinen Axialfäden. Auf dem Längsschnitt sieht man stellenweise eine solche breite Markröhre enden; die daraus hervortretenden sehr dünnen (3—4, auch mehr) markhaltigen Nervenfasern bleiben zunächst noch innerhalb des ursprünglichen Neuri-

lemms, weiterhin treten sie aber oft wiederum dichotomisch geteilt und nicht selten mit scharfen Umbiegungen in das um die Nervenfasern liegende vermehrte Bindegewebe, in dessen Spalten sie, gegen die Narbe hin immer reichlicher werdend, verfolgt werden können. Meist haben diese dünnsten Markfasern ein gleichmäßig getüpfeltes oder vielmehr karriertes Aussehen. Sie liegen sehr zahlreich zwischen den großen unregelmäßig konturierten „alten" Markscheiden und zwischen den Bindegewebsfasern, sie treten aber auch aus in das gelockerte Epineurium, zwischen dessen Bindegewebslamellen sie getroffen werden. Kleine Bündel solcher zarter Nervenfasern, die durch die mannigfachen Verästelungen ein geflecht- oder zopfartiges Aussehen haben, sind ohne gesonderte Scheiden auch im vermehrten Bindegewebe des Perineuriums zu treffen.

Dicht oberhalb des fehlenden Verbindungsstückes zwischen dem zentralen und dem peripheren Stück des l. Ischiadicus ist ersteres im Querschnitt verbreitert. Die Zeichnung der Nervenfaserbündel im Quer- und Längsschnitte ist verloren gegangen. Einzelne Bündel dickerer, z. T. in Zerfall begriffener und mit feineren durch reichliches Bindegewebe zusammengeschlossener Markfasern sind zwar noch erkennbar, die äußeren Hüllen derselben sind aber ersetzt durch mächtige ziemlich kernreiche Bindegewebsmassen. Diese Bindegewebszüge sind regellos nach allen Richtungen hin durchflochten und schließen bis an die äußere Fettumhüllung hin sehr reichliche, ebenfalls nach allen Richtungen sich mannigfach durchflechtende Stränge von markhaltigen Nervenfasern sehr verschiedenartigen Kalibers mit feinen Achsenzylindern ein. Dazwischen finden sich ziemlich große, mit Blut gefüllte Gefäßlumina. Das Ganze hat das Aussehen eines Amputationsneuroms.

In einer Entfernung von wenigen Zentimetern distal von dem Verbindungsstück ist an dem peripheren Abschnitt des linken Ischiadicus von dieser Neurombildung nichts mehr zu bemerken. Bei schwacher Vergrößerung zeigt der Nervenquerschnitt die charakteristische Einteilung in mehrere annähernd kreisrunde Bündelquerschnitte, nur sind diese durch den vollständigen Mangel an größeren Markröhren im Osmiumpräparat von hellerem Aussehen und grenzen sich dadurch scharf von der ziemlich reichlichen äußeren Umhüllung aus Ansammlungen großer geschwärzter Fettzellen ab, die zusammen mit locker gefügtem Bindegewebe auch die Gefäßäste umfaßt. Das Epineurium besteht aus einer deutlich zu unterscheidenden äußeren lockeren, ziemlich weiten Schicht, die unmittelbar in das erwähnte Gewebe des Perineuriums übergeht und einer inneren Schicht derberer, straff gefügter und kernarmer zumeist zirkulär verlaufender Bindegewebslamellen, die namentlich an den innersten Partieen durch die Einlagerung reichlicher feinster mit Osmium geschwärzter Fettkörnchen bzw. Körnchenzellen ein schwärzliches Aussehen haben. Auch um die ins Innere der Faserbündel eindringenden Bindegewebssepten bzw. um die mit diesen verlaufenden Gefäßverzweigungen sind besonders reichlich Körnchenzellen mit großen Kernen gelagert. Das Innere der Nervenfaserbündel ist in der Hauptsache durch ziemlich dicht aneinander liegende längsverlaufende Bindegewebsfasern mit zahlreichen langen schmalen Kernen ausgefüllt. Dazwischen liegen Körnchenzellen in großer Zahl, sehr spärlich auch ei- oder spindelförmige Häufchen größerer Fettkugeln. Zwischen den Bindegewebsfasern verlaufen aber auch, streng in der Längsrichtung des Nerven, vereinzelt und nicht gruppenweise verbunden, aber in erheblicher Anzahl, feinkalibrige mit Neurilemm, zarten Markscheiden und Achsenzylindern versehene Nervenfasern, die sich an einigen wenigen Stellen dichotomisch teilen, aber nirgends das frühere Faserbündel verlassen. Auch Achsenzylinder ohne Markscheide, oder doch nur mit äußerst dünner, durch die Färbung mit Osmium nicht genügend hervorgehobener Markumhüllung, verlaufen vom Neu-

rilemm begrenzt zwischen den bindegewebigen Strängen. Die relativ breiteren der erwähnten Markfasern haben deutliche Schnürringe.

Im Nervus tibialis der linken Seite sind die Anhäufungen von Körnchenzellen innerhalb der einzelnen Nervenfaserbündel sehr viel mächtiger als in dem distal von der Narbe gelegenen Abschnitt des linken Hüftnerven. Sie sind besonders in der Peripherie der Bündel und um die Gefäßäste gelegen. Zwischen den das Innere der Bündel ausfüllenden longitudinalen Bindegewebsfasern liegen auch ziemlich zahlreiche Häufchen größerer Fettkugeln. Das Epineurium ist in der inneren zirkulären Schicht ganz mit feinen Fettkörnchen und Körnchenzellen durchsetzt. Die lockeren äußeren Schichten sind beträchtlich verdickt. Mäßige Mengen großer Fettzellen und lockeres Bindegewebe umhüllen die Nervenbündel und die zugehörigen Gefäße. Auf Längs- und Querschnitten sind im Innern der Nervenbündel nur Bindegewebsfasern und Fettkörnchenzellen sowie Reste der Neurilemmhüllen zu sehen, dagegen keine Markröhren und allem Anschein nach auch keine Achsenzylinder. Die längsgefaserte Bindesubstanz, die an Stelle der Nervenfasern getreten bzw. verblieben ist, hat zahlreiche lange schmale Kerne.

Die Präparate der Nervi crurales zeigen keine wesentlichen Verschiedenheiten zwischen der rechten und der linken Seite. Achsenzylinder, Markscheiden und Neurilemm sind beiderseits gleich gut erhalten. Freie Fettkörner sind nur sehr selten, ebenso wie im Plexus brachialis zu finden. Epineurium und Perineurium, letzteres mit sehr reichlichen Einlagerungen großer Fettzellen sind auf beiden Seiten völlig gleichartig, ebenso die Anordnung der Nervenfaserbündel und der Gefäße. Zerfallserscheinungen von Nervenfasern fehlen auf beiden Seiten.

Das Rückenmark wurde in ähnlicher Weise wie bei Hund F untersucht und auch der Befund weicht nur wenig von jenem ab. Die Narbe ist hier an der Durchschneidungsstelle fast 1 cm breit und ganz so, wie bei Hund F gebaut, doch treten hier die entzündlichen Erscheinungen schon mehr zurück. In dem Zwischengewebe sind nur einige ziemlich intakte Wurzelfaserbündel des oberen Stumpfes zu finden, aber keine nervöse Verbindung zwischen dem kapitalen und dem kaudalen Stück des Rückenmarks. Nach beiden Seiten von der Durchschneidungsstelle sind die auf- bzw. absteigenden Degenerationen vollkommen und in der rechten und linken Rückenmarkshälfte übereinstimmend deutlich zu verfolgen. Die graue Substanz ist im Lendenmark etwa vom 6. Lumbalsegment an kaudalwärts bis in das 2. Sakralsegment auf der linken Seite in den Vorder- und Hintersäulen deutlich reduziert und es findet sich hier eine Verarmung an Ganglienzellen; die übrig gebliebenen haben geschlängelte Fortsätze, verlagerte Kerne, diffuse Färbung. Dazwischen scheinen einige wieder wohlerhalten zu sein. Die weiße Substanz scheint in diesen Höhen auf der linken Seite nur ganz geringfügig an Masse gegen die rechte Hälfte eingebüßt zu haben; an den Wurzeln ist kaum eine Veränderung zu bemerken, höchstens läßt sich eine leichte Atrophie der einstrahlenden Hinterwurzelfasern in mehreren Schnitten auf der linken Seite feststellen. In den Spinalganglien dieser Segmente ist links die Zahl der Ganglienzellen anscheinend vermindert und ihre Form, die Lagerung der Kerne und dergl. weicht von denen der rechten Seite merklich ab. Auch sind die Kerne des Zwischengewebes vielleicht etwas vermehrt. In den oberen Lumbalsegmenten lassen sich keine Differenzen der beiden Rückenmarkshälften nachweisen.

Als normales Vergleichspräparat kam zur mikroskopischen Untersuchung der Musc. biceps bracchii der rechten und der linken Seite. Beide gleichen sich völlig im histologischen Verhalten. Das mikroskopische Bild dieser Muskeln stimmt mit der vom M. supraspinatus des Hundes F gegebenen Beschreibung vollkommen

überein und kann daher auf jene verwiesen werden. Die Muskelfasern lassen schöne Längs- und Querstreifung erkennen, haben im allgemeinen ziemlich gleichartige Faserbreite, doch finden sich auch verhältnismäßig schmale Fasern unter die übrigen eingestreut. Die Muskelkerne zeigen ein scharfgezeichnetes Chromatingerüst, die Kernformen sind dieselben wie bei den übrigen normalen Muskeln beschrieben, vereinzelt finden sich große etwas blassere Kerne zu kleinen Gruppen angehäuft. Gefäßverteilung, intramuskuläre Nerven und Muskelspindeln lassen keine Abweichung von der Norm erkennen. Sowohl im rechten wie im linken Biceps bracchii liegen auf dem Querschnitt mitten unter den dicht einander anliegenden, polygonalen und klare Cohnheimsche Felderung zeigenden Faserquerschnitten einzelne wenige von mehr rundlicher Begrenzung, die erheblich größer als die benachbarten sind und bei Hämatoxylin-Eosinfärbung eine diffus blaue, bei van Gieson-Färbung eine bräunlich violette Färbung angenommen haben. Im Längsschnitt sieht man dementsprechend zwischen den normalen langgestreckten Muskelfasern solche, die auf eine Strecke hin zylindrisch oder spindelförmig aufgetrieben sind und im Bereich dieser Auftreibung diffus blaue Hämatoxylinfärbung angenommen haben. Die Kerne sind an diesen gequollenen Stellen von unverändertem Aussehen und nicht vermehrt. Längs- und Querstreifung sind verwischt, aber da und dort noch eben zu erkennen. Stellenweise sind diese veränderten Faserabschnitte etwas geschlängelt, zuweilen auch von dem übrigen Teil der sonst ganz normal aussehenden Muskelfaser durch eine besonders dünne, lichte, wie eingeschnürt aussehende kurze Strecke getrennt.

In den Marchi-Präparaten finden sich spärliche Fettzellenhäufchen in den Bindegewebssepten zwischen den einzelnen Muskelbündeln um Gefäße und Nerven. Die Nerven und Muskelspindeln enthalten keine Fettropfen, ebensowenig im allgemeinen die Muskelfasern. In einzelnen Fasern jedoch und zwar nur in bestimmten scharf abgegrenzten und auffällig verbreiterten Abschnitten derselben ist der ganzen Breite nach die Muskelsubstanz durchsetzt mit äußerst feinen gleich großen, reihenweise zwischen den Fibrillen angeordneten geschwärzten Körnchen. Die Querstreifung ist daneben gerade noch zu erkennen. Solche körnig geschwärzte Fasern sind in einzelnen Teilen des Muskels besonders zahlreich, in anderen fehlen sie ganz.

Da aus der Betrachtung der Nerven hervorgeht, daß im linken Hüftnerven auch peripher von der Durchschneidungsstelle wenigstens eine partielle Regeneration der Nervenfasern stattgefunden hatte, sind die verschiedenen vom linken Hinterbein zur mikroskopischen Untersuchung gekommenen Muskeln gesondert zu berücksichtigen. Wie oben erwähnt, waren im Nervus tibialis schon oberhalb seines Eintritts in die Wadenmuskulatur keine regenerierten Nervenfasern auffindbar. Es ist daher anzunehmen, daß die von ihm normalerweise innervierten Muskeln noch von jeder nervösen Erregung abgeschlossen waren. Der Beschreibung dieser Muskeln (Gastrocnemius und Flexor digitorum profundus) folgt die des Musc. biceps femoris, dessen Nervenäste von dem eine Regeneration aufweisenden Stamm des Nervus ischiadicus abgingen. Diesen anfänglich insgesamt vom spinalen Zentrum durch die Ischiadicusdurchschneidung losgetrennten Muskeln wird dann der Befund der gleichnamigen Muskeln der rechten Seite gegenübergestellt, die nach der Operation zwar noch im Zusammenhang mit dem spinalen Zentrum blieben, von den cerebralen Einflüssen aber durch die Rückenmarksdurchschneidung ausgeschaltet waren. Im Anschluß daran folgt die vergleichsweise Betrachtung der Musc. quadriceps femoris beider Seiten, die hinsichtlich des motorischen nervösen Apparates nach der Operation unter gleichartigen Bedingungen geblieben waren.

Die Muskelfasern des linken M. gastrocnemius sind durchwegs, wenn auch in verschiedenem Grade, auffallend verschmälert, gestreckten Verlaufs, im

Querschnitt polygonal, auch rundlich begrenzt. Die Querstreifung ist sehr eng, weniger scharf als im normalen Muskel, aber an allen Fasern, auch den schmalsten, deutlich erkennbar. Die Längsstreifung ist sehr ausgeprägt. Die einzelnen Muskelfibrillen heben sich in genügend feinen Querschnitten scharf ab. Auftreibungen, Quellungen oder auffallend gefärbte Abschnitte finden sich nirgends an oder unter den Muskelfasern, ebensowenig Spaltbildungen oder Vakuolen. Im Marchi-Präparat sind an einzelnen Fasern, namentlich solchen von größerer Faserbreite, dünn verstreut äußerst feine geschwärzte Körnchen zu sehen und entsprechend eine feine rote nicht in Reihen angeordnete Punktierung einzelner Fasern in den mit Sudan gefärbten Gefrierschnitten. Die Muskelkerne sind erheblich vermehrt, die Fasern sind mit Kernen dicht übersät. Bei gleicher Schnittdicke ist die Zahl der Kerne, die einen Faserquerschnitt umlagern, meist doppelt so groß als in den Präparaten von den normalen Vorderbeinmuskeln, auch wenn man Fasern gleicher oder nur wenig voneinander abweichender Breite zum Vergleich heranzieht. Weitaus überwiegend sind die großen, in der Längsansicht ovalen, im Querschnitt annähernd kreisrunden Kerne vertreten: sie sind in der Größe etwas verschieden, meist 11,2 μ lang und 9,6 μ breit, häufig etwas unregelmäßig begrenzt, sind verhältnismäßig blaß mit Kernfarben tingiert und haben ein wenig scharf gezeichnetes Kerngerüst, aber ein bis zwei, seltener auch drei deutlich gefärbte Kernkörperchen. Vielfach liegen sie paarweise mit den Schmalseiten oder den Breitseiten dicht aneinander, oder sie sind in langen Ketten oder Zeilen von 10–15 Stück hintereinander gereiht. Auch finden sich nicht selten Häufchen einer noch größeren Anzahl solcher Kerne, namentlich an den schmalsten Fasern, an den spitz zulaufenden Faserenden im Innern der Muskelbündel und an den breit der Zwischensehne aufsitzenden Faserenden, die besonders kernreich sind. Nur an sehr dünnen Schnitten sind kleine protoplasmatische Höfe um die Kerne da und dort erkennbar. Die meisten Kerne liegen unter dem Sarkolemm auf der Muskelfaser, einzelne aber auch im Innern der Faser zwischen den Fibrillen. Die außer diesen Formen gleichfalls in vermehrter Anzahl anzutreffenden gleichlangen aber viel schmaleren Kernformen sind ebenso wie die kommaförmigen und die rundlichen kleineren Kerne viel intensiver gefärbt und nur im Bereich der Bindegewebssepten und Gefäße bzw. Kapillaren gelegen, denen sie augenscheinlich angehören. Das Sarkolemm der Muskelfaser ist nicht verdickt, stellenweise als äußerst feine scharfe Begrenzungslinie derselben erkennbar. Dagegen sind die bindegewebigen Septen zwischen den Muskelbündeln merklich verstärkt und auch deren feinste Ausläufer sowie die die einzelnen Fasern umhüllenden Bindegewebszüge sind verdickt, letztere namentlich auch an den Sehnenansätzen. Diese Bindegewebshüllen sind reich an schmalen langen chromatinreichen Kernen, doch finden sich hier auch größere blassere Kernformen. Besonders groß sind meist die Kerne der in den Interstitien zwischen den Muskelbündeln, stellenweise auch im Innern derselben zwischen den Muskelfasern sehr reichlich angesammelten großen Fettzellen. Inmitten dieser Fetthaufen liegen die größeren Gefäßäste, die Venen rote und einzelne weiße Blutkörperchen enthaltend, die Arterien teils bluthaltig, teils leer. Das Bindegewebe der adventitiellen Gefäßscheiden ist beträchtlich vermehrt, reichliches, kernreiches Bindegewebe begleitet auch die feineren Gefäßäste ins Innere der Muskelbündel. Die Kapillarverzweigungen um die einzelnen Muskelfasern sind gut ausgebildet. Die intramuskulären Nervenverzweigungen sind innerhalb der mächtigen interstitiellen Bindegewebszüge nur als locker gefügte Stränge längsverlaufender annähernd parallel gerichteter Bindegewebsfasern, der Neurilemmreste mit sehr reichlichen langen schmalen ziemlich blassen Kernen zu erkennen. Dazwischen liegen äußerst spärliche im Marchi-Präparat geschwärzte Fettkörnchen, eine Struktur

von Markscheiden und Achsenzylindern ist nicht mehr wahrzunehmen. Die Muskelspindeln sind in den Querschnitten leicht durch ihre hier beträchtlich verdickte und an spindelförmigen Kernen sehr reiche Bindegewebshülle herauszufinden. Auch sie enthalten keine Nervenfasern mehr. Die kreisrunden Muskelfasern im Innern derselben sind aber noch deutlich erhalten, Querstreifung ist an diesen nicht immer sicher nachzuweisen. Sie liegen frei in ziemlich weitem Hohlraum. Sowohl die diesen mit Plasmafarbstoffen wie im normalen Muskel gefärbten Muskelfasern aufliegenden platten Kerne sind vermehrt, wie auch die großen runden bläschenförmigen Kerne im Innern derselben, die in dichtgedrängten Haufen einzelne Fasern fast vollkommen ausfüllen (z. B. acht an der Zahl in einem Querschnitt von 10 μ Dicke einer 12,7 μ breiten Faser).

Die Präparate vom linken Flexor digitorum profundus zeigen dasselbe Verhalten der Muskelfasern, der Kerne, der Gefäße, Nerven und des Bindegewebes wie die des gleichseitigen Gastrocnemius. Auch hier ist bis in die feinsten Muskelfasern die Querstreifung noch deutlich erkennbar, es finden sich keine Quellungsfiguren, keine Zerfallserscheinungen. Im Marchi-Präparate weisen nur einzelne Muskelfasern dünn verstreute, sehr feine schwärzliche Körnchen auf. In den größeren intramuskulären Nervenästen, die nur lange schmale Kerne und Bindegewebsfasern, keine Achsenzylinder oder Markscheiden in den verdickten Perineuralscheiden führen, liegen stellenweise, namentlich an der Peripherie Häufchen verschieden großer Fettkugeln, auch Körnchenzellen mit gleichmäßig fein verteiltem Fett. Auch die inneren Schichten der bindegewebigen Nervenscheide enthalten zahlreiche feine Fettkörnchen. Die Muskelspindeln gleichen den vom l. Gastrocnemius beschriebenen Formen. Sie enthalten schmale, mit großen blassen Kernen dicht besetzte Muskelfasern, deren Querstreifung hier in Längsschnitten stellenweise eben noch erkennbar ist.

Im linken Musc. biceps femoris sind die Muskelfasern gleichfalls auffallend schmal, aber wohl erhalten. Sie sind sehr deutlich längsgestreift, die Querstreifung ist fein, an allen Fasern ausgeprägt, etwas schärfer als im linken Gastrocnemius. In Eisen-Hämatoxylinpräparaten sind die einzelnen Fibrillen und an diesen wiederum die einzelnen „Muskelfächer" sehr distinkt gefärbt. Nur ganz wenige Faserquerschnitte haben an Stelle der feinen durch die Fibrillenquerschnitte hervorgerufenen Punktierung ein mehr homogenes Aussehen. In den Längsschnitten sind nur sehr spärlich verbreiterte, homogen mit Hämatoxylin dunkel gefärbte Segmente im Verlauf unveränderter Muskelfasern zu sehen und auch diese nur in den mit Müller-Formol fixierten Präparaten, während sie in den mit Sublimat vorbehandelten Schnitten sich nicht finden. Vakuolen sind nicht nachweisbar. Große Fettzellen liegen sehr reichlich zwischen den Muskelfasern, oft in längeren Ketten. Im Innern der Fasern selbst zeigen die Marchi-Präparate da und dort, besonders in den breiteren Fasern, feine schwarze Körnchen, die auch in Reihen und in langen dünnen Spindeln zwischen den quergestreiften Fibrillen angeordnet sind. Die Muskelkerne sind meist groß und blaß, von den gleichen Formen, wie im l. Gastrocnemius, zum Teil jedoch hier etwas besser färbbar, mit schärfer gezeichnetem Chromatingerüst von minimalem Protoplasmahof umgeben. Kernreihen und Kernhaufen werden auch hier vielfach getroffen, letztere besonders an den Faserenden. Beträchtlich vermehrt sind auch hier die chromatinreichen Kerne in langen, schmalen und kurzen runden Formen (Querschnittsformen!), die dem um die Gefäße reichlich angeordneten Bindegewebe angehören. Das Bindegewebe der größeren Septen wie im Innern der Muskelbündel ist ähnlich wie im Gastrocnemius vermehrt, ziemlich kernreich, reichlich mit Anhäufungen von großen Fettzellen durchsetzt. Die Gefäßverzweigungen im Innern der Muskelbündel scheinen hier zahlreicher zu sein, als im Gastrocnemius.

und engmaschiger das Netz der die Muskelfasern umspinnenden Kapillaren. Die Kerne der Kapillarwände sind stellenweise auffallend groß und zahlreich. Die größeren Gefäße sind prall mit Blut gefüllt. Die intramuskulären Nerven sind von etwas verdickten Bindegewebsscheiden umgeben. Sie enthalten außer den mit großen länglichen Kernen versehenen Neurilemmscheiden nur wenig Bindegewebsfasern, dagegen ziemlich reichlich, von ersteren umhüllt, sehr dünne und auch schmale mit Osmium geschwärzte Markscheiden, in deren Zentrum feine Achsenzylinder verlaufen. In den Sublimat-Eisenhämatoxylinpräparaten sind diese Nervenscheiden durch ein den Achsenzylinder umgreifendes doppeltes Rohr aus netzartig verflochtenen derben Fasern dargestellt; das innere Rohr steht mit dem äußeren durch radiäre Verbindungsfäden in Zusammenhang. Stellenweise sind an den Markröhren deutliche Schnürringe erkennbar. Freie Fettropfen sind in den Marchi-Präparaten innerhalb der Nerven oder in deren Scheiden nicht nachweisbar. Die Muskelspindeln enthalten in kernreicher dicker Bindegewebshülle einzelne ähnlich gestaltete Nervenfasern und mehrere dünne Muskelfasern mit schöner Querstreifung, sind aber viel spärlicher als im Gastrocnemius zu finden.

An den Präparaten des rechtsseitigen M. gastrocnemius fallen schon bei Betrachtung unter schwacher Vergrößerung die hochgradigen Differenzen in der Faserbreite auf. Schmale, mittelbreite und wieder auffallend breite Fasern liegen regellos durcheinander gemengt, die letzteren allerdings an den gefärbten Schnitten durch ihre Färbung noch besonders hervorstechend. Der Verlauf der Muskelfasern ist vielfach ein zackiger bzw. geschlängelter, so daß bei entsprechend tangentialer Schnittführung und geringer Schnittdicke einzelne Fasern stellenweise unterbrochen erscheinen. An allen Fasern tritt die Längsstreifung deutlich hervor, während die Querstreifung nicht überall gleich gut ausgeprägt ist. Am schönsten ist sie an den schmaleren und mittelbreiten Fasern zu sehen; an manchen ist sie weniger deutlich, zuweilen an einzelnen Fibrillen der gleichen Faser schärfer, an anderen weniger gut erkennbar, doch fehlt sie nirgends ganz und ein körniger oder klumpiger Faserzerfall ist nicht zu konstatieren. Ungemein zahlreich finden sich hier dagegen die schon mehrfach erwähnten Quellungsbilder. In längeren oder kürzeren Abschnitten, nur selten im ganzen Verlauf sind die betreffenden Fasern um ein Drittel bzw. um die Hälfte und auch mehr ihrer sonstigen Breite verdickt. Diese verbreiterten, teils spindelförmig, teils zylindrisch aussehenden Abschnitte sind im Hämatoxylin-Eosinpräparat von blaßblauer, im van Gieson-Präparat von rotvioletter Farbe und grenzen sich meist ziemlich scharf gegen den übrigen normal gefärbten Teil der betreffenden Faser ab. Die Form dieser Abgrenzung ist verschieden, bald geradlinig, bald bogenförmig und zwar so, daß der normale Abschnitt halbkugelig in den veränderten vorragt und auch umgekehrt. Der der Auftreibung nächstgelegene Faseranteil ist oft abnorm verschmälert. Im Bereich der Verbreiterung ist die Längsstreifung meist noch erkennbar aber gelichtet, in breiteren Abständen. Die Querstreifung ist meist nicht mehr sichtbar; an einzelnen solchen Auftreibungen abnormer Färbung ist jedoch auch noch eine schwache breite Querstreifung zu bemerken. In den Querschnitten sind diese „gequollenen Faserabschnitte“ unter den übrigen polygonalen Faserquerschnitten als auffallend große, fast kreisrunde, mit den Kernfarbstoffen dunkel tingierte Scheiben erkennbar, die an Stelle der Cohnheimschen Felderung der übrigen Faserquerschnitte größere interfibrilläre Zwischenräume mit glänzenden Körnchen zeigen. Die Muskelkerne sind an den betreffenden Faserabschnitten weder vermehrt, noch sonstwie verändert. In den Marchi-Präparaten finden sich gerade in diesen abnorm verbreiterten Faserabschnitten reichliche, im Längsschnitt reihenweise angeordnete geschwärzte Körnchen zwischen den

Fibrillen, während in den übrigen Faserpartieen und den unveränderten Fasern nur sehr spärlich ähnliche Körnchen angetroffen werden. In dickeren Schnitten zeigen sich die verbreiterten und verdichteten Faserabschnitte vom übrigen Faserteil zurückgezogen und abgerissen, so daß vom Sarkolemm umkleidete Hohlräume verschiedenartiger Gestaltung entstanden sind. Spaltungen und Vakuolen im Inneren der Fasern selbst sind nicht nachweisbar.

Die Muskelkerne sind vermehrt, wenn auch nicht in so hohem Grade wie im linken Gastrocnemius. Neben kleineren schmalen gut färbbaren Formen kommen auch hier recht zahlreich die großen blassen, vielfach unregelmäßig begrenzten Kerne vor, mit deutlich gefärbten (im Gieson-Präparat in rötlichem Ton hervortretenden) einfachen auch verdoppelten und dreifachen Kernkörperchen. An den Faserenden, besonders am Ansatz an der Zwischensehne, sind diese Kerne angehäuft, sonst liegen sie vielfach paarweise, und auch ununterbrochene Reihen von 4—6 Kernen sind an einzelnen besonders schmalen Fasern zu sehen. Im Querschnitt des Muskels liegen die Kerne fast stets an der Peripherie der Fasern. An einzelnen der abnorm verbreiteten Faserabschnitte erscheinen sie durch Überquellen der Fasersubstanz zum Teil ins Innere der Fasern etwas hineingedrängt, bzw. verschoben. Das Sarkolemm der Muskelfasern ist nicht verändert und auch das die einzelnen Fasern umhüllende Bindegewebe ist nur sehr spärlich. Das Bindegewebe um die größeren Gefäß- und Nervenäste in den Septen zwischen den Muskelbündeln ist etwas vermehrt und ziemlich reich an schmalen langen Kernen. Die in die Muskelbündel eintretenden Gefäßverzweigungen sind zu Anfang auch von vermehrtem, sehr kernreichen Bindegewebe umhüllt. Sie sind prall mit Blut gefüllt. Das reich entwickelte Kapillarnetz um die einzelnen Muskelfasern gleicht dem im normalen Vorderbeinmuskel. Die Ansammlungen von großen Fettzellen in den Interstitien zwischen den Muskelbündeln sind zwar reichlich, und reichlicher als in den Vorderbeinmuskeln, aber, wie schon die makroskopische Betrachtung der Marchi-Präparate lehrt, wesentlich geringer als im linken Gastrocnemius. Besonders fehlen im rechten Gastrocnemius fast ganz die großen Fettzellen zwischen den Muskelfasern im Innern der Muskelbündel. — Die intramuskulären Nervenäste zeigen ganz normales Verhalten, nur das Bindegewebe der die Nervenbündel umhüllenden Scheide ist etwas vermehrt. Neurilemm, Markscheiden und Achsenzylinder sind durchwegs wohl erhalten, die einzelnen Nervenfasern liegen einander dicht an, die Neurilemmkerne sind unverändert, spärlich. Die fibrilläre Struktur der Achsenzylinder ist deutlich erkennbar. In den Muskelspindeln füllen 8—10 wohl erhaltene, schön quergestreifte, im Querschnitt polygonale und deutlich fibrillär strukturierte Muskelfasern mit einigen völlig intakten markhaltigen Nervenfasern die kaum verstärkte Hülle aus locker gefügten zirkulären Bindegewebslamellen mit schlanken langen Kernen vollkommen aus. In den Nerven und Muskelspindeln, sowie in deren Scheiden sind keine abnormen Fettablagerungen nachzuweisen.

Ganz ähnlich ist der mikroskopische Befund des rechten M. flexor digitorum profundus. Auch hier ist die Querstreifung erhalten, aber breit und an verschiedenen Stellen verschieden scharf gezeichnet. Die Längsstreifung ist deutlicher. Der Verlauf der Muskelfasern ist stellenweise zackig oder geschlängelt. Unter den nach ihrer Breite recht verschiedenartigen Fasern finden sich außerordentlich zahlreiche gequollene Faserabschnitte, deren Färbung, wie oben beschrieben, von den normalen Muskelfasern abweicht. In einzelnen dieser abnorm verbreiterten Fragmente sind in den Querschnitten kleine Hohlräume da und dort zu bemerken, die in den unveränderten Fasern völlig fehlen. Die Verteilung der Kerne, des Bindegewebes und das Verhalten der Gefäße, der Nerven und der Muskelspindeln gleicht dem im Gastro-

cnemius der rechten Seite. Die Marchi-Präparate weisen verhältnismäßig geringe interstitielle Fettanhäufungen auf. Im Innern der abnorm verbreiterten Faserabschnitte sind, nicht regelmäßig, reihenweise zwischen den Fibrillen angeordnete feine Körnchen geschwärzt zu sehen: in einigen der übrigen Fasern sind spärlich und vereinzelt solche geschwärzte Körnchen verstreut.

Der rechte M. biceps femoris dagegen weicht in seinem mikroskopischen Bilde von diesen beiden unter gleichen Bedingungen nervöser Einflüsse stehenden Muskeln des rechten Beines nicht unbedeutend ab. Zwar ist der Verlauf der Fasern auch hier vielfach ein unregelmäßiger durch Schlängelung oder zackiges Aussehen derselben. Die Querstreifung ist licht, nicht überall gleich scharf, an einigen Fasern verschoben, eckig. Die Längsstreifung tritt durchwegs deutlich hervor. Gequollene Faserabschnitte sind auch hier in den Längs- und Querschnitten, ganz in den oben beschriebenen Formen sehr zahlreich zu sehen. Dagegen ist hier das Kaliber der Fasern durchschnittlich ein geringeres als bei den anderen rechtsseitigen Muskeln. Sowohl die Muskelkerne sind hier erheblich stärker vermehrt, als auch die Kerne des reichlichen Bindegewebes, das merklich verstärkt um die Endverzweigungen der Gefäße und die Kapillaren die einzelnen Muskelfasern im Innern der Muskelbündel umhüllt. Die Muskelkerne sind platt, ziemlich groß, oval oder auch unregelmäßig begrenzt, ziemlich blaß gefärbt, mit einem oder mehreren schärfer hervortretenden Kernkörperchen. Die Kerne des Bindegewebes, schmaler, auch rundlich, sind chromatinreicher, dunkler gefärbt. Das Kapillarnetz ist ein sehr reichverzweigtes. Die Gefäße und Nerven in den größeren Interstitien sind von recht reichlichem, ziemlich kernreichem Bindegewebe umhüllt, sonst aber von normalem Aussehen. Es finden sich nirgends Anhäufungen von Rundzellen oder Plasmazellen. Auch die Muskelspindeln zeigen keinerlei Veränderungen. Die Anhäufungen großer Fettzellen zwischen den einzelnen Muskelfaserbündeln und innerhalb derselben zwischen den Muskelfasern selbst sind hier sehr beträchtlich, wesentlich größer als im rechten Gastrocnemius und Flexor digitorum, stärker sogar als im M. Biceps der linken Seite. Auch in den Muskelfasern selbst finden sich hier mehr feine geschwärzte Körnchen als in den genannten anderen Muskeln. In Reihen oder in langen dünnen Spindeln sind diese Körnchen zwischen den Fibrillen gelagert, freilich auch hier am zahlreichsten in den durch ihre Breite und vielfach im Marchi-Präparate durch diffusen dunkleren bräunlichen Farbenton auffallenden „gequollenen" Faserabschnitten.

Die Schnitte vom linken und rechten M. quadriceps femoris zeigen keine wesentlichen histologischen Verschiedenheiten. In diesem Muskel sind auf beiden Seiten die Fasern deutlich längsgestreift, während die Querstreifung zwar durchwegs vorhanden, aber nicht immer gleich gut erkennbar ist. Die Faserbreite ist sehr verschieden: am breitesten sind auch hier die durch intensivere Hämatoxylinfärbung und Verlust der Streifung gekennzeichneten, im Querschnitt fast kreisrunden gequollenen Faserabschnitte. Diese sind im Marchi-Präparat meist von freien geschwärzten Körnchen durchsetzt, die sich vereinzelt auch in den übrigen Fasern finden. Die interstitiellen Fettzellenhaufen sind verhältnismäßig klein und auf beiden Seiten annähernd in gleicher Weise entwickelt und angeordnet.

Die Muskelkerne und die Kerne des Bindegewebes um die einzelnen Fasern und feineren Gefäßäste scheinen links etwas reichlicher vertreten zu sein, als rechts, doch ist der Unterschied nur ein geringer. Auch die an sich schon wenig beträchtliche Bindegewebsentwicklung ist links stärker als rechts, während in der Verteilung und dem Aussehen der Gefäßverzweigungen, der Nervenäste und der Muskelspindeln keinerlei Differenz zwischen dem rechtsseitigen und dem linksseitigen Muskel besteht. Die

Arteria poplitea wurde aus gleicher Höhe von beiden Seiten in Längs- und Querschnitten untersucht. Bei gleicher Weite des Lumens ist die Intima auf keiner Seite verändert, der Gehalt an elastischen Elementen und die Dicke der Media beiderseits gleich. Nur die Adventitia ist auf der linken Seite fast um ein Drittel dicker als auf der rechten.

Bei Hund G. ist demnach das Ergebnis des Versuches folgendes:

Völlige Durchtrennung des Rückenmarks in Höhe des X. Dorsalsegments.

Resektion des linken Nervus ischiadicus mit nachfolgender Degeneration im ganzen Verlauf des peripherischen Abschnittes; teilweise Regeneration der Nervenfasern in der proximalen Partie des letzteren bis in die Muskeläste des M. biceps femoris.

Auf- und absteigende Degenerationen im Rückenmark. Veränderung der Ganglienzellen in den Vordersäulen und Spinalganglien vom 6. Lumbalsegment bis zum 2. Sakralsegment auf der linken Seite.

Im Leben: Dauernde Gefühllosigkeit und Aufhebung jeder willkürlichen Bewegung an beiden Hinterbeinen und dem hinteren Teil des Stammes.

Dauernde schlaffe Lähmung aller vom peripherischen Abschnitte des linken Hüftnerven versorgten Muskeln. Diese bleiben bis zum Tode reflektorisch unerregbar und geben elektrische Entartungsreaktion. [Auch der linke Biceps femoris zeigte bei der Prüfung am Lebenden dieselbe Störung; eine besondere Prüfung dieses Muskels nach dem Tode und Freilegung desselben wurde in dieser Hinsicht nicht vorgenommen.]

Die reflektorische Erregbarkeit der in normaler Weise elektrisch erregbaren Muskeln des rechten Hinterbeines und eines Teils des linken Hinterbeines (Quadriceps) ist hochgradig gesteigert und in schwächerem Grade schon kurze Zeit nach der Operation nachweisbar.

Das Allgemeinbefinden ist nach Vorübergehen der ersten direkten Folgen der Operation stets ein vollkommen gutes.

Tod am 129. Tag nach dem Eingriff durch Chloroformvergiftung.

Unterhautfettgewebe an den Hinterbeinen spärlich entwickelt. Eintritt der Totenstarre in diesen verzögert.

Muskelbefund: Vorderbeinmuskeln: Stellenweise Veränderungen der kontraktilen Substanz, sonst normal.

Linke Ischiadicusmuskulatur: sehr stark verminderte Faserbreite, Längsstreifung sehr deutlich. Querstreifung eng, durchwegs erhalten. Spärliche Veränderungen der kontraktilen Substanz, in einzelnen Fasern feinste Fett(?)körnchen. Muskelkerne groß, blaß, unregelmäßig konturiert, stark vermehrt in Häufchen und Reihen.

Wucherung des kernreichen Bindegewebes und des interstitiellen Fettgewebes; Adventitia der sonst normal aussehenden Gefäße verstärkt, ebenso die äußeren Scheiden der degenerierten intramuskulären Nerven und der deutliche Veränderungen aufweisenden Muskelspindeln. Nur im linken Biceps femoris finden sich reichlicher Veränderungen der kontraktilen Substanz, sonst gleicht dieser Muskel den bisher beschriebenen bis auf den Befund regenerierter Nervenfasern in den intramuskulären Nerven. Auch die Muskelspindeln sind hier nicht deutlich verändert.

Rechte Ischiadicusmuskulatur: Durchschnittlich geringere Verschmälerung der Faserbreite. Längsstreifung gut ausgeprägt, Querstreifung großenteils erhalten, reichliche Veränderungen der kontraktilen Substanz, geringe Vermehrung der meist großen, blassen Kerne in Reihen. Geringe Wucherung des Bindegewebes mit leichter Kernvermehrung und mäßige Wucherung des interstitiellen Fettgewebes. Gefäße und Nerven bis auf leichte Verdickung der bindegewebigen Hüllen normal, ebenso die Muskelspindeln.

Nur im rechten Biceps femoris stärkere Verminderung der Faserbreite, deutlichere Kernvermehrung und feine Fettkörnchen innerhalb der Muskelfasern.

Der linke Quadriceps femoris ist nicht wesentlich verschieden von dem rechten.

Bei den bisher angeführten Versuchen waren trotz der zum Teil verhältnismäßig langen Dauer der Beobachtung, trotz der im Leben nachgewiesenen Entartungsreaktion und der nach der Sektion gefundenen Gewichtsveränderung und Abnahme der Faserbreite die qualitativen Änderungen der kontraktilen Fasern nach der Ischiadicusresektion auf der einen Seite nicht stärker ausgeprägt als nach der Durchtrennung der langen Rückenmarksbahnen, die allein die motorische Innervation der anderen Seite modifizierte. Die Veränderungen der kontraktilen Substanz schienen sogar in den reflektorisch und elektrisch gut erregbar gebliebenen Muskeln reichlicher und ausgedehnter zu sein, als in den schlaff gelähmten und in den gesunden Muskeln, die sie auch nicht vermissen ließen. Nur in der Zahl und Anordnung der Kerne, in der Verteilung des Binde- und Fettgewebes machte sich ein durchgreifender Unterschied bemerkbar. In dem letzterwähnten Versuch (Hund G.) könnte die bis zu einem gewissen Grad fortgeschrittene Regeneration in dem resezierten Hüftnerven für die Erhaltung der feineren Struktur der Muskelfasern verantwortlich gemacht werden. Es war mir daher von großem Interesse, die Muskeln von Hunden zu untersuchen, die nach völliger Entfernung des lumbosakralen Abschnitts des Rücken-

marks über längere Zeiträume am Leben und in ungestörtem Allgemeinbefinden erhalten worden waren. Solche Versuche hat Herr Oberarzt Dr. L. R. Müller gelegentlich seiner Studien über die Innervation der Blase, des Mastdarms und der Geschlechtsorgane gemacht. Die einschlägigen Protokolle sind dort (145) publiziert. Herr Dr. L. R. Müller hat mir seine Versuchsprotokolle und das Material zur Muskeluntersuchung zur Verfügung gestellt und ich sage ihm auch an dieser Stelle für sein freundliches Entgegenkommen meinen Dank. Ich habe die Muskeln des in jener Arbeit als vierter Versuch beschriebenen Hundes in zahlreichen Schnitten untersucht. Bei diesem Tier waren die hintersten Rückenmuskeln über dem Kreuzbein am 111. Tage nach der Exzision ihrer motorischen Wurzelnerven makroskopisch von gelbbrauner, von der höher gelegenen gesunden Rückenmuskulatur abstechender Färbung. Der mikroskopische Befund ähnelte so sehr dem der linken Ischiadicusmuskulatur von Hund G., daß ich von einer eingehenden Schilderung derselben hier absehe. Die Muskeln der beiden Hinterbeine waren am 66. Tage nach Entfernung des zugehörigen Rückenmarksabschnittes (trotz schlaffer Lähmung und deutlicher Entartungsreaktion im Leben) von ähnlichem mikroskopischen Aussehen wie die linke Ischiadicusmuskulatur des Hundes F. Nur waren die Muskelspindeln gut erhalten. Ferner fanden sich in diesen, zu Beginn der Totenstarre dem Kadaver entnommenen Muskeln zahlreiche „gequollene" Faserabschnitte von homogenem Aussehen, die bei Färbung mit Chromhämatoxylinlack nach Weigert-Pal nach der Differenzierung einen braunschwarzen Farbenton festhielten. Dieselben Veränderungen der kontraktilen Substanz waren auch in den sonst ganz normalen Vorderbeinmuskeln nachweisbar. Auf den Querschnitten waren in diesen dunkel gefärbten, homogenen, auffallend großen und runden Faserquerschnitten da und dort auch unregelmäßig oder scharf rund begrenzte, leere oder mit krümeliger Masse ausgefüllte Lücken („Vakuolen") zu sehen.

Die Kernvermehrung, an den Muskelfasern wie im Bindegewebe, war in den gelähmten Hinterbeinmuskeln dieses Hundes unverkennbar; namentlich in den am längsten ihrer motorischen Innervation beraubten Kreuzbeinmuskeln fanden sich lange Reihen und dichte Häufchen, zuweilen ringförmig angeordnet, von großen, blaß gefärbten, aber scharf konturierten Muskelkernen an Fasern, die trotz erheblicher Verschmälerung, schöne Querstreifung allenthalben bis auf die „gequollenen" Abschnitte zeigten. In den intramuskulären Nervenfasern lagen bis in die feineren Verzweigungen neben den kernreichen gewucherten Bindegewebszügen immer noch einzelne gut erhaltene Markfasern. Das Bindegewebe war in allen diesen Muskeln gelähmter

Körperteile ebenso wie das Fettgewebe vermehrt. Ich habe die Befunde dieses Hundes nur kurz angeführt, da sie, abgesehen von der Tatsache, daß hier die Spinalganglien auch für das Ischiadicusgebiet erhalten und mit diesem in Verbindung geblieben waren, nach den zeitlichen Verhältnissen sich nur ergänzend und bestätigend unter die bisher mitgeteilten Versuche einreihen lassen.

Der als dritter Versuch in der erwähnten Publikation angeführte Hund hat viel länger nach Entfernung der lumbosakralen Rückenmarksanschwellung in bestem Befinden gelebt und ich hatte Gelegenheit, am lebenden Tier den Muskelbefund selbst noch aufzunehmen. Ich lasse daher den Versuchsbericht ausführlicher hier folgen, indem ich von dem bereits veröffentlichten Teil desselben nur das für das Verständnis der Innervationsverhältnisse der Muskeln Nötige wiederhole.

Hund K.

9 Monate altes, kräftiges, lebhaftes männliches Tier.

1. Operation am 22. April 1901 nachmittags in Morphium-Äthernarkose.

Nach den üblichen Vorbereitungen des Operationsfeldes, Hautschnitt und Loslösung der Rückenmuskulatur werden die Dornfortsätze der drei letzten Lendenwirbel abgekniffen, dann die beiden letzten Wirbelbogen mit einer rabenschnabelartigen Zange aufgebrochen und an den Seiten soweit gekürzt, daß der Duralsack auf $2^1/_2$ cm Länge völlig frei zugänglich wird. Dieser wird sodann mit der Schere gespalten, mittels einer Pinzette möglichst aus dem Wirbelkanal hervorgezogen und dann mit seinem Inhalt (Rückenmark und Wurzelfasern) am oberen und unteren Ende der Lücke im Dach des Wirbelkanals mit der Schere abgeschnitten. Über dem leeren Wirbelkanal wird die Rückenmuskulatur mit einigen Seidennähten zusammengezogen, die Haut darüber vollkommen durch Knopfnähte wieder vereinigt und mit Jodoformkollodium die Wunde verdeckt.

In den ersten Tagen nach der Operation sind die Hinterbeine des Tieres vollkommen gelähmt. Dieses bewegt sich aber lebhaft mittels der Vorderbeine umher, den Hinterkörper nachschleppend. Auch reflektorische Bewegungen fehlen zunächst im Gebiet der vom Plexus sacralis versorgten Muskulatur vollkommen, ebenso in der Schwanzmuskulatur und am Damm. Erst am 23. Tage ist deutlicher Analreflex auszulösen und treten auf Nadelstiche in die Schwanzspitze deutlich wedelnde Bewegungen des Schweifs ein.

Wenige Tage später bessert sich die aktive Beweglichkeit in der vom Cruralis versorgten Muskulatur: der Hund kann stehen, knickt aber sofort wieder in den Hinterbeinen ein, da er nur die Streckmuskulatur an den Oberschenkeln gebrauchen kann. Einen Monat nach der Operation treten schon auf leichten Druck an der Schwanzspitze lang anhaltende, den Reiz überdauernde Wedelbewegungen im Schwanz ein. Gleichzeitig ist auch eine sehr erhebliche Abmagerung an den Hinterbeinen, besonders am Gesäß bemerkbar, während der Vorderkörper und der Rumpf sich in gutem Ernährungszustande befinden. Da der Hund sehr viel mit den Vorderbeinen umherspringt, treten wiederholt an den analgischen Hinterfüßen Decubitalgeschwüre auf, welche aber unter Schutzverband immer wieder rasch abheilen. Kneifen in die Schwanzspitze ruft nicht die mindeste Reaktion am Vorderkörper hervor, allem Anschein nach also auch keine Schmerzen und auch die dabei im Schwanz auftretenden

lebhaften reflektorischen Bewegungen werden von dem Hund nicht in wahrnehmbarer Weise vermerkt.

Bei dem sehr lebhaften Umherlaufen benutzt der Hund ausschließlich die Vorderbeine und hebt mit der kräftigen Rückenmuskulatur den Hinterkörper hoch vom Boden ab; auf den Hinterbeinen kann er zwar ein wenig stehen, kann diese aber nicht zum Laufen benutzen.

2. Operation am 12. Juli 1901, also 81 Tage nach der ersten Operation.

Es werden oberhalb der Knochenlücke noch $3^1/_2$ weitere Wirbelbögen aufgebrochen und von dem so freigelegten Rückenmark noch ein 4.8 cm langes, den Rest des Sakralmarkes und den größten Teil des Lendenmarkes umfassendes Stück abgeschnitten, dessen unterer Teil erst von den narbigen Verwachsungen mit der Dura, dem Knochen und den umgebenden Muskeln gelöst werden muß. Auch nach dieser Operation erholt sich der lebhafte Hund sehr rasch und bewegt die Vorderbeine sehr gut. Die reflektorischen Bewegungen im Schwanz bleiben unverändert erhalten. Nunmehr sind aber die Hinterbeine vollkommen schlaff gelähmt und werden am Boden nachgeschleift. Bald läuft der Hund mit den Vorderbeinen allein, den kräftigen Rücken hochhebend wieder flott umher und bekommt dabei wieder mehrfach Geschwüre an den aufstreifenden Fußrücken der schlaff nachbaumelnden Hinterbeine. Nach 3 Wochen sind die Hinterbeine hochgradig abgemagert, so daß die Knochenlinien stark hervortreten. Es lassen sich keinerlei Reflexe an beiden Hinterbeinen auslösen, ebensowenig sind durch die stärksten Reize an diesen Schmerzäußerungen zu erzielen. Auf faradische Reizung kontrahiert sich am 8. August der Sphincter ani sehr lebhaft, ebenso die Bauchmuskulatur, während die atrophische Muskulatur der hinteren Extremitäten nicht faradisch erregbar ist. Die Abmagerung des Hinterkörpers nimmt rasch zu.

3. Operation am 7. November 1901 (also 118 Tage nach der zweiten, 199 Tage nach der ersten Operation).

Es werden abermals weitere $3^1/_2$ Wirbelbögen kopfwärts aufgebrochen und noch ein 4 cm langes Stück des Rückenmarkes abgetrennt. Schon gegen Ende der Operation ist der Hund, dessen Atmung vorübergehend langsam und selten geworden war, ganz munter. Bald nach der Operation beginnt er wieder, in der früher beschriebenen Weise sich umherzubewegen. Am 13. November wird die Kastration vorgenommen. An den Fußrücken der Hinterbeine entwickeln sich im Laufe der nächsten Monate dicke derbe Schwielen; nirgends finden sich mehr Decubitusgeschwüre, die Haare sind am Hinterkörper wie am Vorderkörper glatt und glänzend. Im August 1902 sind die äußerst atrophischen Hinterbeine in Hüft- und Kniegelenk leicht gebeugt und nicht vollkommen streckbar. Mit den breit und stämmig aufstehenden Vorderbeinen läuft der Hund in raschem Tempo, wobei die Hinterbeine als unnütze Anhängsel mitgeschleudert werden.

Am 29. Januar 1903 ist der Hund sehr munter, zeigt für alles Interesse, und läuft lebhaft im Zimmer umher. Während des Laufens tritt häufig eine krampfartige Bewegung am Halse ein, welche den Hals für einige Sekunden steift, den Kopf nach links, die Schnauze nach rechts oben dreht; auch die linke Schultermuskulatur scheint an dem Krampf beteiligt zu sein. Beim Laufen wird der Hinterkörper derart gehoben, daß das Gesäß den Boden nicht berührt und nur die Dorsalseite der Hinterfüße aufstreift. Die vordere Brustpartie ist dabei etwas vornüber geneigt, die Vorderfüße stehen verhältnismäßig weit nach hinten, der Kopf wird weit nach vorne gestreckt. In dieser Haltung ist es dem Tier möglich, den atrophischen Hinterkörper freischwebend zu tragen, da die Hinterbeine nur schlotternd

mit den Fußrücken die Bodenfläche berühren. Von den untersten Rippen ab ist die Muskulatur des Rückens kaudalwärts stark abgemagert und die Grenze, von der ab die Muskeln atrophisch sind, ist etwa in der Mitte zwischen Vorder- und Hinterkörper deutlich zu sehen. Die hintere Körperhälfte scheint sich, da auch die Rundung der Gesäßmuskulatur völlig fehlt, nach dem Schwanz hin zu verjüngen. Die Abmagerung dieser Partieen ist so hochgradig, daß auch durch das dicke und dichte Fell die Knochenkonturen deutlich zu sehen sind. Die Behaarung ist nirgends verändert oder abgescheuert, die Haut nirgends ulceriert. Die Haare zwischen den Zehenballen sind an den hinteren Fußsohlen weit vorgewachsen, auch sind hier die Klauen auffallend lang und länger als an den Vorderfüßen. An dem muskellosen Hinterteil hängen die hinteren Extremitäten ganz schlaff, locker pendelnd, im Hüft- und Kniegelenk stark gebeugt, im Sprunggelenk stark plantarflektiert. Wenn sich der Hund legt, ist der Unterschied zwischen den sehr muskulösen Vorderbeinen und den ganz atrophischen Hinterbeinen besonders auffallend. Legt man den Hund auf den Rücken, so vermag er sich mit den kräftigen Vorderbeinen allein wieder aufzurichten. Im Hüftgelenk ist durch Verkürzung der Beugemuskeln beiderseits das Bein derart in Beugestellung festgehalten, daß es nicht möglich ist, den im Gelenk freibeweglichen Femur in rechtwinklige Stellung zur Körperlängsachse zu strecken. Ebenso kann der Unterschenkel nicht ganz bis zur Geraden mit dem Femur gestreckt werden. Versucht man die Streckstellung in den erwähnten Gelenken zu erzielen, so springen unter den weiten schlaffen Hautfalten die angespannten dünnen derben Wülste der Beugemuskeln hervor. Diese Kontrakturen sind rechts noch etwas stärker als links ausgeprägt; mit dem Hinterkörper liegt der Hund meist auf der rechten Seite. Im Sprunggelenk kann der in Plantarflexion stehende Fuß rechts doch nahezu, links vollkommen bis zur Berührung mit dem Unterschenkel dorsalflektiert werden, die Verkürzung im Gastrocnemius bzw. Soleus ist also sehr gering. Die Zehen sind in geringem Grade plantarflektiert und können namentlich links nicht ganz soweit dorsalflektiert werden, wie an den Vorderfüßen. Im Quadriceps liegt keine Spur von Spannung oder Verkürzung vor, der Unterschenkel liegt meist dicht am Oberschenkel, ebenso der Oberschenkel dicht am Rumpf. Am Fußrücken ist beiderseits an den Hinterbeinen Arterienpulsation zu fühlen.

An den hinteren Extremitäten ist niemals willkürliche Bewegung zu sehen, ebensowenig reflektorische Muskelzuckungen, auch nicht in den Bauchmuskeln. Dagegen können am Schwanz durch Kneifen, aber auch schon durch leises Berühren der Haare deutliche Bewegungen ausgelöst werden. Beim Kneifen tritt eine lebhafte pendelnde Seitwärtsbewegung des Schwanzes auf, die an der Schwanzspitze bis zu 15 cm Ausschlag gibt und nach Aufhören des Reizes noch 4—5 mal erfolgt. Streichelt man den Hund am Kopfe, was ihm sichtlich eine angenehme Empfindung erweckt, so bleibt der Schwanz unbeweglich. Dagegen zeigen sich hierbei sehr oft die oben erwähnten Kontraktionen in der linksseitigen Halsmuskulatur, die den Kopf nach links drehen. Die Schwanzwurzel erscheint an dem ganz atrophischen Hinterkörper des Tieres etwas kräftiger entwickelt zu sein. Die Haut ist über dem hinteren Teil des Rumpfes ebenso dick, wie am Nacken und hier wie dort mit Fett gepolstert. An den Unter- und Oberschenkeln fehlt aber das Fettpolster fast vollkommen.

Mit der faradischen Reizelektrode kann man unter Anwendung stärkster Ströme die Haut an den Hinterbeinen, dem Gesäß, der hinteren Rückenpartie und der Unterbauchgegend berühren, ohne daß der Hund die geringste Schmerzäußerung laut gibt oder sonstwie anzeigt. Ebenso vollkommen unempfindlich ist die Schleimhaut am Penis und an der Afteröffnung. Erst 4 cm unterhalb des letzten erhaltenen Brust-

wirbeldornfortsatzes und an den oberen Bauchpartieen erzeugt die Reizung Unruhe des Tieres und Schmerzäußerungen. An dem unempfindlichen Schwanz erzeugt die faradische Reizung Wedelbewegungen.

An den hinteren Extremitäten läßt sich mit galvanischen und faradischen Strömen beliebiger Stärke keine Spur einer Muskelkontraktion auslösen. An der Schwanzwurzel allein ergibt die galvanische Reizung kurze Zuckungen, die faradische tonische Kontraktionen von der Dauer der Stromwirkung in den hier liegenden Muskeln. Der obere Bauchdeckenreflex ist rechts ganz lebhaft auszulösen; die übrigen Bauchdeckenreflexe fehlen. An den Hinterbeinen läßt sich kein Sehnen- Kneif- Stich- oder Berührungsreflex erzielen.

Am 2. Februar 1903 (also 286 Tage nach der ersten, 205 Tage nach der zweiten und 87 Tage nach der dritten Operation) wird der Hund mit Chloroform getötet.

Nachdem die Haut über dem Rücken und den Extremitäten möglichst abgezogen, treten allenthalben besonders gut an der Schultermuskulatur sichtbar, fibrilläre Muskelzuckungen auf, die um so lebhafter und zahlreicher sind, je mehr vom Unterhautfettgewebe mit der Decke abgenommen wurde, und fast ganz fehlen, wo noch eine reichlichere Fettschicht die Fascien und die Muskeln verdeckt.

Vom Processus spinosus des 9. Brustwirbels an kaudalwärts lassen sich keine Dornfortsätze mehr abtasten. 4 cm kaudal vom letzten fühlbaren Wirbeldorn verläuft von der Medianlinie zu beiden Seiten nach der Bauchseite und etwas schräg gegen den Hinterkörper hin gerichtet eine scharfe Begrenzungslinie zwischen der vorderen dunkelbraunrot und der hinteren gelbweiß gefärbten Rückenmuskulatur. Das subkutane Fett ist über der ersteren vorher funktionstüchtigen Rückenmuskulatur weniger reichlich als über den vorher gelähmten Rückenmuskeln, über denen eine dickere Fettschicht lagert. Das Fettgewebe an sich hat überall gleichartiges Aussehen. Die Konfiguration der Wirbelsäule zeigt bis auf das Fehlen der operativ entfernten Teile keine Veränderung. Beim Herauslösen des Rückenmarkes nach Entfernung der oberen Wirbelbogen läßt sich der Beginn der Narbe von dem schon sehr verjüngten unteren Brustteil nicht scharf abgrenzen. Von der Höhe des 9. Brustwirbels ab, wo die Wirbelbögen schon fehlen, ist die Dura mater spinalis fest mit dem Knochen verwachsen und kann nur mit Mühe herauspräpariert werden. Fibröse Fäden lassen sich von ihr aus noch über mehrere Wirbellängen hin auch da verfolgen, wo das Mark mit seinen Häuten herausgenommen ist. Bindegewebsmassen und Fett füllen den früher eröffneten Teil des Wirbelkanals aus, der da und dort auch wieder durch weiche blutreiche spongiöse Knochenteilchen überbrückt ist. Der Kreuzbeinkanal wird noch geschlossen angetroffen. Nach Losbrechen der Knochendecke finden sich darin auffallend dünne und blasse Nervenfasern, die den untersten Rest des Duralsacks (mit Conus, Filum terminale und Cauda equina) umgeben. Diese Reste werden, soweit wie möglich bis in die Schwanzwirbel hinein verfolgt und im Zusammenhang mit einigen Spinalganglien und den proximalen Teilen des Plexus sacralis herauspräpariert.

Die Muskeln der hinteren Rumpfhälfte haben von der erwähnten Grenze ab ein gelbweißes Aussehen und sind kaum von dem reichlichen sie umgebenden Fett zu unterscheiden. Die Hautmuskeln der Bauchdecken sind bis herunter in die Umgebung des Penis noch von gelbroter Farbe; auch am Rücken reicht die braunrote Farbe der Muskulatur in den oberflächlichsten Schichten weiter nach hinten als in den tieferen Lagen.

Die Haut an den hinteren Extremitäten gleicht nach Behaarung, Elastizität und Festigkeit vollkommen der an den Vorderbeinen. An den Hinterfüßen und

Unterschenkeln fehlt aber das Unterhautfettpolster vollkommen, es ist sehr spärlich noch an den Oberschenkeln, dagegen ziemlich reichlich an den Nates. Die Muskeln der Hinterbeine unterscheiden sich so gut wie gar nicht vom Fett und sind nur durch die Sehnenansätze und die Fascienblätter in ihrer Struktur einigermaßen zu erkennen. An den Gelenken der hinteren Extremitäten ist nichts Abnormes zu bemerken. Sie zeigen nach Loslösung der Muskeln freie Beweglichkeit und die Gelenkflächen sind glatt wie bei gesunden Tieren.

Die Muskeln der Vorderbeine, am Nacken und am Schultergürtel sind außergewöhnlich kräftig entwickelt, von braunroter Farbe und 5 Stunden nach dem Tode des Tieres in stärkster Totenstarre. Die Interkostalmuskulatur ist auch zwischen den letzten Rippen noch von normalem Aussehen. Die unteren Bauchmuskeln sind vollkommen geschwunden, die oberen dagegen von braunroter Farbe, ebenso die Zwerchfellmuskulatur.

Im übrigen bietet der Sektionsbefund nichts Besonderes.

Von dem interessanten Befund bei der histologischen Untersuchung des Nervensystems, der durch Herrn Dr. L. R. Müller anderweitig ausführlicher mitgeteilt werden wird, sei hier nur erwähnt, daß sich in dem erhaltenen kaudalen Rest des langgezogenen Conus noch Ganglienzellen normaler Beschaffenheit vorfanden. Da das Rückenmark von der Höhe des 9. Brustwirbels bis zum Eingang in den Kreuzbeinkanal fehlte, so waren sämtliche in den unteren Lumbal- und oberen Sakralsegmenten gelegenen spinalen Zentren für die Muskeln der Hinterbeine weggenommen. Die erste Operation hatte mit der Entfernung der Caudawurzeln für die oberen Sakralnerven und die zwei letzten Lumbalnerven schon die Trennung fast des gesamten Ischiadicusgebietes von der spinalen motorischen Innervation zur Folge, verschonte aber noch das Cruralisgebiet, abgesehen von den unmittelbaren Folgeerscheinungen der Operation durch Zirkulationsstörungen u. dgl. Die zweite Operation führte durch Wegfall des 3.—5. Lumbalnerven auch zu einer irreparablen Lähmung im Cruralisgebiet und im Obturatoriusgebiet. Die letzte Operation konnte daher die Innervationsverhältnisse der Hinterextremitäten nicht mehr wesentlich verändern, dehnte aber das Lähmungsgebiet noch auf höhere Segmente, auf die Muskulatur des Bauches und des Rückens aus und entfernte die spinalen Zentren auch der letzten vorher schon durchtrennten motorischen Wurzeln für die Hinterbeine. Bei allen Operationen blieben die Spinalganglien unversehrt. Rückenmark und Wurzeln wurden nur innerhalb des Duralsackes ausgeschnitten.

In den Beinnerven liegen gesunde und degenerierte Fasern nebeneinander in den von massenhaftem Fett umhüllten Faserbündeln. Und zwar sind im Tibialis aus der Höhe der Kniekehle die erhaltenen Markfasern ziemlich gleichmäßig unter die rein bindegewebigen Reste der zugrunde gegangenen motorischen Fasern eingestreut. Längs- und Querschnitte dieses Nerven zeigen im Osmiumpräparat kaum noch Zerfallsprodukte der degenerierten Markröhren. Solche sind dagegen im Längsschnitt des Ischiadicus in der Höhe seines Austritts aus dem Becken noch sehr reichlich zu sehen, auch Körnchenzellen liegen hier stellenweise in den Scheiden der intraneuralen Gefäße. Aber auch im Ischiadicus kommen neben mehr oder weniger zerfallenen Markscheiden noch zahlreiche sehr gut erhaltene mit gut erkennbaren Achsenzylindern vor. Des Näheren werden die Verhältnisse der Nerven, wenigstens deren intramuskulärer Verzweigungen bei der Besprechung der Muskelbefunde Erwähnung finden.

Da es sich hier um eine bilaterale Affektion der Hinterbeine handelte, die nur einen Vergleich mit den Vorderbeinmuskeln gestattete, habe ich von vornherein auf eine Bestimmung der Faserbreiten, wie sie bei den anderen Hunden ver-

sucht wurde, verzichtet. Zudem war es nicht möglich, aus den hochgradig verfetteten Muskeln der atrophischen Partieen Zupfpräparate herzustellen, die nur einigermaßen sichere Messungen gestattet hätten. Die Unterschiede, mit denen hier zu rechnen ist, sind auch in den Schnittpräparaten so ins Auge fallend, daß sie einer Bestätigung durch Zahlen nicht bedürfen.

Die Muskeln der Vorderbeine, z. B. Triceps bracchii und Extensor carpi radialis haben breite Muskelfasern, die mit verhältnismäßig gleichmäßigem Kaliber sich auf dem Querschnittsbild in schöner polygonaler Felderung aneinander legen. Einzelne Faserquerschnitte, und zwar meist auffallend große, sind jedoch mehr rundlich und diese haben ein homogenes Aussehen und bei Hämatoxilinfärbung dunklere Färbung als die übrigen Faserquerschnitte, die deutlich Cohnheimsche Felderung zeigen. Diesen im Aussehen mit den früher mehrfach erwähnten „gequollenen" Fasern übereinstimmenden Querschnittsbildern entsprechen im Längsschnitt Stellen, wo Muskelfasern, die im übrigen nicht verändert sind, auf eine längere oder kürzere Strecke hin Auftreibung und homogenes dunkler gefärbtes Aussehen zeigen. Der Übergang vom normalen Faserabschnitt in den so veränderten ist teils ein ganz allmählicher, so daß das Ganze mehr einer spindelförmigen Verdickung gleich sieht, teils geschieht er unvermittelt und plötzlich, so daß die Faser durch ein verbreitertes und opakes zylindrisches Schaltstück unterbrochen scheint. Die Quer- und Längsstreifung fehlt häufig ganz in den gequollenen Abschnitten. Namentlich erstere ist aber doch auch oft in einem Teil oder in der ganzen Ausdehnung der Veränderung erhalten; selten aber ganz so wie in der normalen Faser, sondern oft verbreitert oder verschmälert, entsprechend der Verdickung in größeren Bogen verlaufend oder auch zu Winkel- und Zickzackformen verschoben. Im übrigen kann auf die früheren Besprechungen gleichartiger Befunde verwiesen werden. Außer diesen Umgestaltungen einzelner Fasern ist das histologische Bild der Vorderbeinmuskeln ein ganz normales. Die Querstreifung ist in allen Präparaten prächtig erhalten, die Kerne sind nicht vermehrt, das Bindegewebe ist spärlich entwickelt, ebenso die interstitiellen Fettansammlungen um die unveränderten Nerven und Gefäße. Zahlreiche Muskelspindeln zeigen den gewöhnlichen Aufbau; bemerkenswert ist nur, daß der freie, oder mit einer serösen, sehr schwach färbbaren Flüssigkeit erfüllte Raum innerhalb der Muskelspindelscheide und um die darin gelegenen Muskelfasern mit Nerven und einigen Bindegewebszellen sehr verschieden groß ist und daß die verschiedenartige Ausdehnung dieses Hohlraumes nicht durch die technische Vorbehandlung (Celloidinschnitte!) und nicht aus dem Verhalten des umliegenden Muskelgewebes erklärt werden kann. In einem Schnitt kann man Muskelspindeln finden, in denen die Muskelfasern von ihrer bindegewebigen Hülle eng umschnürt sind und daneben andere, in denen die Fasern nahe aneinander liegend gleichsam als ein frei flottierendes Bündel inmitten eines weiten Raumes liegen, der an Flächeninhalt die Summe aller Faserquerschnitte weit übertrifft und in polygonaler Formung, nur selten rund oder oval, sich den Raumverhältnissen der Interstitien zwischen den Muskelbündeln anschmiegt. — Der Faserverlauf ist in diesen gesunden Muskeln von einigen unwesentlichen Verbiegungen abgesehen ein gestreckter.

Mit wenigen später zu besprechenden Ausnahmen hat die Muskulatur des atrophischen Hinterkörpers ein von dem soeben beschriebenen ganz bedeutend abweichendes Aussehen. Zur Untersuchung kamen Stücke von Psoas, Adductor femoris longus, Quadriceps femoris, Semimembranosus und Tibialis anticus, die in ihrem histologischen Verhalten annähernd miteinander übereinstimmen und darum unter Betonung einzelner Differenzen gemeinsam besprochen

werden sollen. Besonderer Berücksichtigung bedürfen alsdann die Bauchmuskeln und die Schwanzmuskeln (Coccygeus, Flexor caudae).

Die erstgenannten Hinterbeinmuskeln sind schon makroskopisch im Stück wie im Längs- oder Querschnitt als Muskeln überhaupt nicht mehr zu erkennen, man glaubt ein von starken Bindegewebszügen, großen Gefäßen und Nervenstämmen durchsetztes Fettgewebe vor sich zu haben. Die normale Gliederung in Muskelbündel fehlt, doch lassen sich aus den fettigen Massen einzelne von fascienartigen Bindegewebshüllen umgebene rundliche Stränge oder Zylinder leicht loslösen. Färbt man Gefrierschnitte dieser verfetteten Muskeln oder Zupfpräparate von solchen mit Sudan III und Hämatoxylin, so sieht man in der Längsansicht zwischen schmalen und spärlichen ungemein kernreichen Faserzügen, die völlig frei von Fettkörnchen sind, lange Reihen großer Fettzellen liegen, teils einzeln, teils zu mehreren in Gruppen nebeneinander, stellenweise auch durch längsverlaufende Gefäße voneinander getrennt. Der Querschnitt zeigt, daß z. B. im M. psoas annähernd mehr als zwei Drittel des Querschnittes von solchen Fettzellen eingenommen sind. Die Kerne dieser Fettzellen sind ziemlich groß, platt, oval, etwas blaß färbbar aber mit deutlichem Kerngerüst. Dünnere Celloidinschnitte, gefärbt nach van Gieson gestatten eine genauere Erkennung des zwischen den Fettzellenanhäufungen gelegenen faserigen Gewebes. Im Längsschnitt zeigen sich die langen an den Enden etwas verjüngten Faserzüge aus verschiedenen Elementen zusammengesetzt. In gewissen Abständen findet man schmale Züge derbfaserigen Bindegewebes mit ziemlich spärlichen langen schmalen spitz auslaufenden Kernen. Dazwischen aber liegen Züge, die durch ihren Kernreichtum bei schwacher Vergrößerung eine schwarzblaue Färbung haben. Hier liegen zwischen den lockeren roten Bindegewebsfasern breitere undeutliche gelbrot gefärbte Bänder, an denen in den aus Müller-Formol stammenden Präparaten keine Querstreifung zu erkennen ist. Unter den Kernen, die massenhaft zusammengedrängt, hier alles verdecken, sind im wesentlichen zwei Formen zu unterscheiden: 1. Ovalrunde, ziemlich große Kerne vom Aussehen der auch in normalen Muskeln zu findenden Sarkolemmkerne, aber dunkler gefärbt mit schärfer hervortretendem grobem Kerngerüst, in dem sich die Kernkörperchen kaum abheben. Diese liegen meist in Ketten, oft mehr als zwanzig hintereinander. Viele von ihnen sehen wie angefressen aus, unregelmäßig konturiert, andere ganz zerbröckelt. Diese Kernformen liegen im besonderen den erwähnten gelbbraunen Bändern, anscheinend den Resten der Muskelfasern auf. 2. Lange, schmale lanzettförmige Kerne, die schon wegen ihrer fast doppelt so großen Länge nicht mit den Seitenansichten der vorigen verwechselt werden können; sie sind an beiden Enden zugespitzt, stark und ziemlich diffus mit feiner Körnung gefärbt und sind vielfach geschlängelt, im Aussehen an Oxiuren erinnernd. Sie gleichen den Kernen der straffaserigen Bindegewebszüge und sind stets in Begleitung der lockeren, vielfach geschlängelten Bindegewebsfasern zu finden, welche die erwähnten Muskelreste begleiten. Kapillaren sind innerhalb dieser dicken Faserzüge nur an wenigen Stellen zu erkennen, doch treten viele Gefäßäste in die letzteren ein, die übrigens untereinander in der Längsansicht mehrfach durch Brücken lockeren Bindegewebes verbunden sind. Elastinfärbung zeigt innerhalb der erwähnten Faserzüge ein System feiner ziemlich stark geschlängelter Fasern, die meist längs parallel der dünnen restierenden Muskelbänder verlaufen. Noch schönere Bilder gaben Paraffinschnitte von dem in Zenkerscher Flüssigkeit fixierten Tibialis anticus bei van Gieson-Färbung, welcher Muskel anscheinend auch ganz verfettet bzw. in derbes Bindegewebe umgewandelt war. Auch hier finden sich Massen von Kernen reihenweise zwischen den Bindegewebszügen, aber der Unterschied zwischen roten Kollagenfasern und gelben Muskelfasern tritt viel

schärfer hervor und die feinen Fäserchen von kaum 3 μ Dicke zeigen deutliche, nur ganz auffallend breite Querstreifung. Allerdings lassen die Querschnitte durch diesen Muskel erkennen, daß derselbe außer solchen äußerst atrophischen Fasern auch noch Muskelfasern von bedeutenderem Umfang inmitten des dicken Bindegewebes enthält. Ja es findet sich an einer Stelle nahe der Sehne mitten unter den kaum als Muskelgewebe erkennbaren Bindegewebszügen, die nur mit dünnen Muskelresten vermengt sind, ein Bündel von etwa 100 breiten polygonalen dicht einander angelagerten Faserquerschnitten, die durch ihre schönen Fibrillenquerschnitte, ihre dünnen Sarkolemm- bzw. Kollagenhüllen ein Aussehen haben, als wären sie aus einem gesunden Muskel hierher versprengt worden. Die Querschnitte der übrigen, leider weniger gut in ihren feineren Strukturen erhaltenen Muskeln zeigen die mehrfach schon erwähnten Fettmassen in einem unregelmäßigen Netz liegend, das der Hauptsache nach aus ziemlich mächtigen Zügen straffen Bindegewebes mit spärlichen meist quergeschnittenen und darum kleinen runden Kernen besteht. Dazwischen liegen, dunkelblau im Hämatoxylinpräparat, die Querschnitte jener kernreichen Faserzüge, die nach ihren eckigen, wenn auch wenig Fläche einnehmenden Formen noch an die Querschnitte der Muskelfaserbündel im normalen Muskel erinnern. Während sich im Querschnitt naturgemäß die Unterschiede zwischen den Kernformen verwischen, treten hier zwischen den bindegewebigen Faserzügen die Muskelfaserreste um so schärfer hervor, sie liegen als kleine gelbbraune Querschnitte, die hier jedoch nicht wie im Zenker-Präparat die Fibrillen erkennen lassen, in den Fächern oder Maschen des roten Bindegewebsnetzes: die Kerne sind häufig innerhalb der Fasern gelegen. Im Psoas sind die Reste der Muskelsubstanz am dürftigsten, nächstdem zeigen die dünnsten und kümmerlichsten Muskelfasern der Quadriceps und der Semimembranosus. Im Adductor longus dagegen finden sich Stellen mit verhältnismäßig großen Faserquerschnitten, vereinzelt im Bindegewebe liegend, mit deutlich zu unterscheidenden Fibrillenquerschnitten, scharf differenziert in der Färbung, ähnlich, wie es vom Tibialis anticus beschrieben wurde. Dementsprechend liegen hier auch auf dem Längsschnitt breitere und deutlicher erkennbare Muskelfasern vor, die mit Kernzeilen versehen und mitten unter den Bindegewebszügen gelegen auch hier, wenigstens bei Betrachtung mit Immersion, Querstreifung aufweisen. Ganze Bündel größerer Muskelfasern sind hier jedoch nicht auffindbar.

Allen Querschnittsbildern gemeinsam ist der Befund großer und zahlreicher Querschnitte meist mit Blut gefüllter Arterien und Venen, die kräftige Muskelwände und durchwegs verdickte adventitielle Scheiden aus derbem ziemlich kernarmem Bindegewebe haben. Auch die äußere Hülle der Nervenquerschnitte ist stark verbreitert. Im Innern derselben sieht man, wenigstens an den größeren Stämmen zahlreiche Querschnitte von Nervenfasern, die in nichts verändert sind, hübsche „Sonnenbildchen". Dazwischen liegen aber auch dichte Bindegewebsstränge mit vielen Kernen, von denen ein Teil lang und spindelförmig, ein anderer Teil rundlich, von mannigfacher Gestaltung ist. Auf die Struktur der Nerven näher einzugehen erlaubt die unzureichende technische Vorbereitung dieser Präparate nicht.

Von besonderer Bedeutung sind noch die in allen Querschnitten der genannten Muskeln in großer Zahl zu treffenden Muskelspindeln. Auch auf den Längsschnitten sind sie stellenweise getroffen. Da aber keine längeren lückenlosen Schnittreihen vorliegen, sind sie dort nicht in ganzer Ausdehnung zu verfolgen. Da sie stets mit ihrer besonderen Hülle im Fett oder mindestens durch größere Bindegewebsmassen von den oben beschriebenen Muskelresten getrennt liegen, konnten ihre Fasern zu Verwechslungen mit den atrophischen Überbleibseln der eigentlichen Bewegungsmuskulatur keine Veranlassung geben. In den Querschnitten sind die charakte-

ristischen Querschnittsbilder der Muskelspindeln am zahlreichsten im Tibialis anticus und im Quadriceps femoris, spärlicher im Psoas und im Semimembranosus, sowie im Adductor longus zu sehen. Sie fehlen nirgends und haben meist ein annähernd der Norm und den Befunden in der gesunden Vorderbeinmuskulatur dieses Hundes entsprechendes Aussehen. Ihre Bindegewebsscheide ist etwas verstärkt, der Hohlraum in einem und demselben Muskel verschieden groß, die Nervenfasern sind nicht merklich geschädigt. Die Zahl der Muskelfasern, deren Querstreifung und Fibrillen gut erkennbar sind und die in normaler Weise färbbar blieben, ist verschieden, es finden sich bis zu sieben in einer Spindel vereinigt, von verschiedenem Kaliber. Dünne Bindegewebshüllen umgeben die einzelnen Fasern und umspinnen das ganze Faserbündel mit den Nervenfasern noch einmal im Innern des Lumens. Einmal sah ich zwei Muskelspindeln mit je mehreren Fasern dicht aneinander liegend, nur durch eine schmale bindegewebige Scheidewand getrennt. Die Kerne der Spindelfasern liegen wie gewöhnlich teils an der Peripherie, teils im Innern derselben inmitten der Fibrillen.

Nur im Psoas sind mir neben einer Anzahl ebenso beschaffener Muskelspindeln auch solche von verändertem Aussehen aufgefallen. Diese haben einen besonders weiten, mit homogenem, nach van Gieson blaßrosa gefärbten Inhalt, der nur bei stärkster Vergrößerung etwas granuliert aussieht, erfüllten Hohlraum, in welchen einige losgelöste Spindelzellen hineinragen. Die Muskelfasern im Innern desselben, in schrägem Längsschnitt getroffen, sind blaßrötlich gefärbt und nicht quergestreift. Sie sind mit abnorm großen, fast kreis- bzw. kugelrunden, blassen Kernen mit mehreren Kernkörperchen dicht vollgestopft. In einer anderen Muskelspindel dieses Muskels sind die Fasern zum Teil noch bei abnormem Kernreichtum deutlich quergestreift oder die Querstreifung ist nur stellenweise unter einem Haufen großer Kerne nicht zu erkennen. Dennoch haben auch diese abnorm gestalteten Spindeln Nervenfasern mit Markscheiden und Achsenzylindern, die wenigstens in den vorliegenden für den Nachweis von feineren Nervenstrukturen freilich nicht hinreichenden Präparaten eine Veränderung nicht darbieten.

Es mag noch hervorgehoben werden, daß sich nirgends in diesen Präparaten, auch nicht mit Fettfärbung, irgend welche Zerfallsprodukte der kontraktilen Substanz verschleppt in Körnchenzellen oder in loco und ebensowenig Anhäufungen von Plasmazellen oder Rundzellen nachweisen lassen.

An den Bauchmuskeln ist makroskopisch der unvermittelte Übergang der vorderen noch schöne Muskelstruktur zeigenden Teile in die hinteren oder kaudalen Abschnitte zu erkennen, die überhaupt nicht mehr als Muskeln imponieren, sondern nur als dünne Fascienblätter in mehrfacher Lage den Bauchdecken sich angliedern. Die Präparate vom M. rectus abdominis weisen schon in den anscheinend noch gut erhaltenen oberen Abschnitten derselben relativ schmale Muskelfasern mit schöner Querstreifung, großem Kernreichtum, verhältnismäßig geringer Entwicklung interstitiellen Bindegewebes und Fettgewebes auf. Längsschnitte durch die Übergangsstelle von dieser noch annähernd guten und im Leben wohl bis zur 3. Operation auch gebrauchten Muskulatur zu der ganz atrophischen der kaudalen Teile zeigen im Sagittalschnitt, daß der leidlich erhaltene Muskel nach hinten zu in schrägem Abschnitt endet, und zwar sind die äußeren, dicht unter der äußeren Rectusscheide gelegenen Muskelfasern die am weitesten kaudalwärts reichenden, die innersten endigen schon um 6 mm weiter vorne. Die Endigung der Fasern stößt an ein schmales schräg den Muskel abschließendes sehnig-bindegewebiges Blatt, an das sich die in ihren Ausläufern mit besonders reichlichen, zum Teil in Reihen geordneten Kernen versehenen Muskelfasern wie im normalen Muskel anfügen. Außen und

innen schließt sich dieses Zwischensehnenblatt der Rectusscheide an. Im hinteren Teil des Muskels beträgt dessen Breite nur noch mitsamt der Scheide den vierten Teil der Breite im vorderen Teil. Im Sagittalschnitt sind hier außer großen Fettzellen und Gefäßen als Reste der Muskulatur nur noch sehr schmale und mit massenhaften reihenweise gestellten Kernen besetzte Faserstreifen zu sehen, ähnlich wie sie oben bei den Extremitätenmuskeln beschrieben wurden, mit derben Bindegewebszügen, ohne Querstreifung. Diese Muskelreste ziehen entlang der sehnigen Scheidegrenze des erhaltenen Muskels, allmählich immer schmäler werdend an der inneren Rectusscheide soweit nach vorne, bis sie mit feiner Spitze da enden, wo auf der anderen Seite der Zwischensehne die innersten und vordersten Faserenden an dieser ansetzen. So ist der Übergang von der reduzierten aber erhaltenen zu der geschwundenen Muskulatur mit einem schmalen Streifen Stützgewebes, der von hinten außen nach vorne innen verläuft, scharf begrenzt. Hinter dieser Grenze nun, oder kaudalwärts von derselben, wäre auch mikroskopisch das zwischen den Scheidenblättern gelegene, reichlich mit Fett durchsetzte Gewebe ohne die Muskelspindeln kaum als Muskelrest zu erkennen. Auch an den Frontalschnitten, wo sie weniger zusammengedrängt erscheinen, sieht man keine Querstreifung der äußerst schmalen zwischen den Bindegewebsfasern gelegenen im van Gieson-Präparat gelblichen Bänder unter den langen Reihen großer, ziemlich kräftig tingierter Kerne mit Ausnahme vereinzelter etwas breiterer Muskelfaserreste, die noch deutlich quergestreift sind. Das Bindegewebe ist hier übrigens erheblich weniger entwickelt als in den Hinterbeinmuskeln, vielfach nur durch sehr schmale Faserzüge vertreten, und auch die langen schmalen, zugespitzten Kerne sind hier viel spärlicher unter den ovalen Muskelkernen zu sehen. Die Gefäße sind mit Blut gefüllt, treten sehr deutlich hervor. Im Querschnitt sieht man wie in den atrophischen Extremitätenmuskeln gesonderte polygonale Querschnitte von Bündeln aus Fett, Bindegewebe und kernüberladenen Faserquerschnitten ohne deutliche fibrilläre Struktur, die in ihrer Konturierung noch etwas an Muskelfaserbündel-Querschnitte erinnern. Dazwischen finden sich Nervenfaserquerschnitte mit wohl erhaltenen Nervenfasern neben vermehrten Bindegewebsfasern. Am meisten aber fallen in diesem auf minimale Reste zurückgegangenen Muskelabschnitt die schönen, in Größe und Struktur nicht im mindesten veränderten Muskelspindeln auf: sie haben Nervenfasern, die keine degenerativen Veränderungen erkennen lassen, haben etwas verdickte äußere Scheiden und verschieden weite Lumina. In diesen liegen größere und kleinere Muskelfasern mit deutlichen Fibrillen und deutlicher Querstreifung, sowie wandständigen und innenständigen Kernen. Allerdings sind neben diesen Muskelspindeln von normaler Beschaffenheit im atrophischen Teil des M. rectus abdominis auch einzelne Spindeln auffindbar, in denen die Struktur der Muskelfasern weniger gut hervortritt, da diese ganz oder fast ganz von großen runden stark färbbaren Kernen erfüllt sind, ein Befund, wie er ähnlich schon von M. psoas beschrieben wurde.

Während die bisher beschriebenen Muskeln des abgemagerten Hinterkörpers in ihrer histologischen Beschaffenheit ungefähr untereinander übereinstimmten und alle im Zustande fortgeschrittenen Schwundes der kontraktilen Elemente betroffen wurden, machen die aus der nächsten Umgebung des Afters und vom Schwanze entnommenen Muskeln eine Ausnahme. Schon der Umstand, daß Bewegungen des Schwanzes zwar dem Willen des Tieres völlig entzogen waren, wohl aber reflektorisch ausgelöst werden konnten und daß dies die einzigen Aktionen quergestreifter Muskulatur außer den Afterreflexen waren, die an dem Hinterkörper dieses Tieres in Erscheinung traten, ließ diese Muskelgebiete, für die in dem Rest des Conus medullaris ein spinales Zentrum bzw. ein Reflexbogen erhalten geblieben

war, einer besonderen Betrachtung wert erscheinen. Zur Untersuchung kamen der rechte M. coccygeus und M. flexor caudae longus.

Beide sind schon makroskopisch durch ihr wirklich „fleischiges" Aussehen von allen anderen wie Fett aussehenden Muskeln des hinteren Körperteils wesentlich verschieden. Sie zeigen deutlich den Aufbau aus größeren Muskelfaserbündeln, nur sind die bindegewebigen Scheidewände zwischen denselben mit den Gefäßen usw. etwas breiter als im normalen Muskel, auch reicher an eingelagerten Fettzellen. Im Innern sehen die Faserbündel in beiden Muskeln recht verschieden aus: Einige haben ziemlich viel große Fettzellen zwischen den Fasern liegend, andere weniger oder gar keine. Auch die Faserbreite ist eine sehr verschiedene. In einigen Bündeln finden sich schmale, breite und sehr breite Fasern durcheinander gemengt. Im Coccygeus schieben sich völlig atrophische Faserbündel mit dicken Kernhaufen, ganz wie sie in der unteren Bauchmuskulatur vorliegen, mitten unter die übrigen Bündel mit Muskelfasern mittlerer Breite. Überwiegend sind aber in diesen beiden Muskeln Fasern von ganz abnormer Breitenausdehnung, im Querschnitt teils polygonal teils kreisrund erscheinend, vertreten; ganze Bündel bestehen aus übermittelbreiten Fasern; solche mit einem Kaliber von 70–80 μ, gemessen im gefärbten Schnitt nach Fixieren und Einbetten in Celloidin, sind gar nicht selten. Im Querschnitt haben die meisten, auch von den größten dieser Muskelfasern schöne Cohnheimsche Felderung, deutlich erkennbare Fibrillenquerschnitte. Nur macht diese Zeichnung vielfach einen lichteren Eindruck als im normalen Muskel. Einzelne Querschnitte, vorwiegend die kreisrunden zeigen diese Struktur undeutlicher, verwischter und haben sich im Hämatoxylin-Eosin-Präparat mehr im Hämatoxylinton gefärbt. In den Längsschnitten finden sich die mannigfachsten Formen der Muskelfasern. Eine große Anzahl bietet ganz das normale Bild: mittlere, unter mehreren nicht sehr erheblich variierende Breite, schöne Querstreifung, deutliche Längsstreifung, glatt und parallel verlaufende Sarkolemmgrenzen. Andere aber sind in kleinen Spindeln und Zylindern oder über große Strecken hin verbreitert, „gequollen", stärker oder auch schwächer gefärbt als ihre Nachbarn, mit verbreiterter lichter Längsstreifung, die Querstreifung erhalten, verschmälert, oder verschoben, undeutlicher geworden, auch ganz fehlend. Ferner haben manche Fasern welligen oder zackigen Verlauf, sind stellenweise wie mit schmalen aber nahe beieinander stehenden Querbändern versehen, in deren Bereich dunklere Färbung die Streifung verdeckt. Die breitesten Fasern sind fast alle etwas verändert, wenn sie auch stellenweise, namentlich in der Querstreifung, ganz gut gezeichnet sind. Im Sudanpräparat nehmen solche gequollene Fasern vielfach einen leicht rötlichen Ton an, zeigen auch feinste blaßrote Körnchen zwischen den Fibrillen. Deutliche Fettablagerungen im Innern von Muskelfasern sind aber auch hier nicht nachzuweisen. Vakuolen innerhalb der Fasern sind nirgends zu sehen; einige der homogenen, gequollenen Faserabschnitte zeigen querverlaufende Einrisse, die fast durch die ganze Breite der Faser gehen, ohne Schädigung des Sarkolemms.

Die Kerne der Muskelfasern sind groß, oval, platt, ziemlich blaß gefärbt mit sehr zartem Chromatingerüst und verhältnismäßig großen, oft in doppelter Zahl vorhandenen Kernkörperchen. Sie sind auch an den voluminösen Fasern sehr reichlich vorhanden, in kurzen Reihen oder Häufchen gruppiert, letzteres namentlich an den Faserenden. Mitosen sind nicht nachweisbar, auch keine Verunstaltungen oder Zertrümmerungen der Kerne. Innerhalb der Fasern gelegene Kerne sind nicht selten zu sehen. An den aufgetriebenen Faserstellen sind die Kerne nicht in ihrer Zahl oder Stellung merklich verändert. Die kleinen runden oder lanzettförmigen, dunkler färbbaren Kerne der Bindegewebszellen sind ebenso wie diese selbst reichlicher als im normalen Muskel in den Räumen zwischen den einzelnen Muskelfasern und in

der nächsten Umgebung der Gefäßausbreitungen zu treffen, namentlich da, wo schmalere Muskelfasern in dickere bindegewebige Hüllen eingebettet sind. Die Septen zwischen den Muskelfaserbündeln sind abgesehen von ihrem größeren Gehalt an Fettzellen auch im bindegewebigen Anteil verstärkt und stellenweise auffallend reich an Kernen. Rundzellenherde fehlen jedoch durchwegs. Die Gefäße sind starkwandig, mit Blut gefüllt. Die intramuskulären Nervenverzweigungen enthalten wohlausgeprägte Markscheiden und Achsenzylinder. Auch Muskelspindeln ohne irgendwelche von der Norm abweichende Veränderungen werden in diesen Muskeln nicht vermißt.

Hier war beim ersten Eingriff das spinale Zentrum für die Ischiadicusmuskulatur schon dauernd entfernt oder doch durch Abschneiden der Wurzeln von seinem Innervationsgebiet ganz losgelöst. Die Cruralismuskulatur, deren Tätigkeit sich danach wieder erholt hatte, entbehrte der Innervation von ihrem spinalen Zentrum nach der zweiten Operation, die den größten Teil der Lendenanschwellung wegnahm. Die dritte Operation konnte nur noch für relativ kurze Zeit die vorderen Teile der Rückenmuskulatur und der Bauchmuskulatur in Mitleidenschaft ziehen, ohne auf die Muskulatur der Hinterbeine und des Beckens noch einen Einfluß auszuüben. Die Folge der Operationen war in den Nerven nur eine Degeneration eines Teils der Nervenfasern bis zum völligen Untergang, während ein Teil der Fasern, allem Anschein nach die sensorischen, erhalten blieb.

Des weiteren waren nach den Operationen folgende Veränderungen zu beobachten:

Im Leben: Schlaffe Lähmung mit Aufhebung aller reflektorischen Erregbarkeit und gegen Ende der Beobachtung auch der elektrischen Erregbarkeit der Hinterbeinmuskeln. Völlige Gefühllosigkeit des Hinterkörpers, der stark abmagerte. Leichte Beugekontraktur in „Verkürzungs"stellung beider Hinterbeine, vorübergehendes Auftreten von Druckgeschwüren an den Hinterpfoten, die rasch heilten und später ganz ausblieben. Stets gutes Allgemeinbefinden.

Nur die Muskulatur des Schwanzes und des Beckenbodens blieb bis zum Ende reflektorisch und elektrisch gut erregbar.

Tod am 265. Tage nach der ersten, am 205. Tage nach der zweiten, am 86. Tage nach der dritten Operation durch Chloroformvergiftung.

Muskelbefund: Vorderbeinmuskeln: bis auf einzelne Veränderungen der kontraktilen Substanz normal.

Hinterbeinmuskeln: beiderseits größtenteils in Bindegewebe und Fettgewebe umgewandelt. Inmitten der Bindegewebsstränge noch stark verschmälerte Muskelfasern verschiedenen Kalibers mit sehr vermehrten, großen chromatinreichen Kernen nachweisbar, auch die Bindegewebskerne vermehrt. Wo überhaupt die kontrak-

tile Substanz noch deutlich zu unterscheiden ist, zeigt sie auch, wenigstens in gut konservierten Präparaten, deutliche Längs- und Querstreifung. Nirgends ist körniger oder fettiger Zerfall, Verschleppung von Muskelresten in Körnchenzellen oder Phagocyten nachweisbar. Wo die kontraktile Substanz noch erhalten ist, hat sie keine Veränderungen erlitten. Mitten in den ganz atrophischen Muskeln sind auch noch besser erhaltene Muskelfasern und Muskelfaserbündel zu sehen (Tibialis anticus).

Gefäße sehr stark hervortretend mit verdickter Adventitia, kräftiger Muskularis, sonst nicht verändert. Nerven mit verdicktem Epineurium, Nervenfasern teils degeneriert, teils erhalten. Muskelspindeln großenteils von ganz normalem Aussehen, einzelne aber (Psoas) verändert mit Verlust der Querstreifung und starker Kernvermehrung in den Muskelfasern.

Quergestreifte After- und Schwanzmuskulatur: Geringe Verschmälerung der Faserbreite, viele Fasern sogar verbreitert. Zahlreiche Veränderungen der kontraktilen Substanz, von diesen abgesehen Quer- und Längsstreifung deutlich. Wenig Fett (?) im Innern der Fasern nachweisbar. Große, blasse, kaum vermehrte Muskelkerne. Bindegewebe, auch im Innern der Muskelbündel, etwas verstärkt. Nerven, Gefäße und Muskelspindeln normal.

Im Vergleich zu den beschriebenen Veränderungen der Muskulatur bei Hunden nach verschiedenen Läsionen der nervösen motorischen Organe sollten mit den gleichen histologischen Methoden auch Muskeln untersucht werden, die ohne irgend welche Schädigung des Nervensystems rein mechanisch längere Zeit in Untätigkeit versetzt waren. Zu diesem Zweck durften auch die Knochen und Gelenke nicht in Mitleidenschaft gezogen werden, da die Muskelatrophie bei der durch Gelenks- und Knochenerkrankung verursachten Bewegungslosigkeit der Glieder und Ruhigstellung der Muskeln nach Ansicht vieler Autoren auch nur auf dem Umweg über eine direkte oder reflektorische Alteration der Nervenbahnen und -zentren zustande kommt. Es konnte also nur durch Loslösung des Sehnenansatzes ein Muskel, der in seinen nervösen Beziehungen unverändert blieb, daran verhindert werden, Arbeit zu leisten, um dann zum Studium der durch die reine Inaktivität verursachten Veränderungen benutzt zu werden. Solche Versuche sind in größerer Zahl von Krauß, Ricker (165) und Schradieck an Kaninchen angestellt worden. Dabei hat sich aber gezeigt, daß nach einfacher Sehnendurchschneidung trotz der sofort eintretenden beträchtlichen Retraktion des Muskels nach relativ kurzer Zeit durch Verwachsung des Sehnenstumpfes mit dem benachbarten Bindegewebe sich die Verbindung mit dem An-

satzknochen wieder herstellt, daß bald aus dieser Verbindung sich eine neue in ihrer Struktur der normalen mehr oder weniger entsprechende Sehne ausbildet und auch der betreffende anfänglich ausgeschaltete Muskel wieder in Funktion tritt, wie vor der Operation. Daher habe ich im nachstehend beschriebenen Versuch das Operationsverfahren derart verändert, daß die Entfernung zwischen der losgelösten Sehne und dem Knochen eine möglichst große war, die Herstellung einer Verbindung zwischen beiden möglichst erschwert blieb und die Wirkung des Muskelzugs so aufgehoben wurde, daß eine Arbeitsleistung des Muskels im Sinne seiner früheren Tätigkeit und einer ausgedehnteren Tätigkeit überhaupt möglichst vermieden war. In der Tat ist es auch gelungen, den ausgeschalteten Muskel für die Dauer des Versuches im klinischen Sinne „untätig" zu machen. Daß derart ruhig gestellte Muskeln in Wirklichkeit doch ein gewisses Maß von Arbeit leisten, wird bei der weiteren Besprechung der Befunde noch erörtert werden. Zunächst sei hier das Ergebnis der Beobachtung und Untersuchung in diesem Falle in Kürze mitgeteilt. Wegen der bequemen Zugänglichkeit seiner langen Sehne wurde der Musculus gastrocnemius zum Versuch ausgewählt.

Hund H.
Kräftiges männliches, ca. 1 Jahr altes Tier. 8 kg 300 g schwer.
Operation am 4. April 1901.

Narkose: subkutane Injektion von 0,08 Morphin: das auf dem Operationsbrett aufgespannte Tier verhält sich bei dem operativen Eingriff völlig ruhig und bedarf keiner weiteren Narkose.

Nach Abrasieren und gründlicher Desinfektion der Haut wird am rechten Hinterbein entlang der Achillessehne an deren lateraler Seite ein 6 cm langer Hautschnitt gemacht. Darauf wird die Fascie durchtrennt und die Achillessehne, die nunmehr frei liegt, soweit wie möglich nach oben und unten lospräpariert.

Die Sehne des Musc. flexor digitorum sublimis, die nach Ellenberger und Baum in ihrem Anfangsteil unter der Achillessehne liegt, sich dann um deren medialen Rand herumwindet und, auf die Oberfläche gelangt, sich nach dem Calcaneus zu verbreitert, wird im Zusammenhang mit der Achillessehne belassen. Beide Sehnen werden dicht oberhalb des Calcaneus quer durchschnitten. Der proximale Sehnenstumpf wird nach der durch die Durchschneidung eingetretenen Verkürzung nach oben umgebogen und sein Ende am oberen Wundrande mit Katgut an die Innenfläche der Haut auf der medialen Seite festgeheftet. Die sehr geringe Blutung steht ohne Unterbindung. Die Hautwunde wird dann mit fortlaufender Naht geschlossen, mit Jodoformgaze bedeckt und durch einen Steifgazeverband geschützt.

Dauer der Operation: 20 Minuten. Nach derselben ist der Hund noch etwas benommen, schläfrig.

Schon am folgenden Tag hat sich das Tier vollkommen erholt, ist fieberfrei, und nimmt wie vordem Nahrung zu sich. Es läuft auf drei Beinen umher und zieht das rechte Hinterbein in vollkommener Beugestellung hoch. Der Verband hält in den nächsten Tagen gut und wird erst am fünften Tage nach der Operation ab-

genommen. Die Wunde ist reaktionslos verheilt, trocken. Unter dem oberen Teil der Narbe fühlt man die umgebogene Sehne, von da zum Calcaneus führt eine leere Hautfalte. Auch nach Abnahme der Naht hält die Narbe fest. Der Hund zieht beim Laufen stets das rechte Bein hoch; versucht er, es einmal vorübergehend aufzusetzen, so sinkt der Mittelfuß bis zum Calcaneus auf den Boden. Auch beim ruhigen Stehen wird der rechte Fuß nicht aufgesetzt, im Liegen bleibt er in dorsalflektierter Stellung. In den folgenden Wochen bleibt das Allgemeinbefinden stets ein gutes. Das Tier bewegt sich viel im Freien, läuft aber immer, auch im raschesten Tempo, mit hochgezogenem rechten Hinterbein, ohne es zu gebrauchen. Die Sehne des Gastrocnemius ist in der veränderten Stellung ganz gut eingeheilt, man kann durch die solide Narbe gut die umgebogene Sehnenschlinge durchfühlen. Unter der früher ganz freien Hautfalte ist nur ein äußerst feiner Strang bis zum Calcaneus hin wieder ausgespannt. Der Wadenmuskelbauch ist deutlich kleiner zu fühlen als auf der normalen linken Seite. Eine Plantarflexion des Fußes ist noch ganz unmöglich, passiv ist die Beweglichkeit im Fußgelenk eine frei mögliche. Hebt man das Tier an den Vorderbeinen hoch, so daß es auf den Hinterbeinen steht und dabei genötigt ist, auch mit dem operierten rechten Bein Halt zu suchen, so tritt der linke Fuß nur mit den Zehenballen auf, während vom rechten Fuß auch Metatarsus und Tarsus ganz den Boden berühren, wie bei einem Sohlengänger. Wenn sich der Hund mit dem rechten Bein am Kopf kratzen will, so wird dabei immer der Fuß im Fußgelenk spitzwinklig dorsalflektiert.

Die elektrische Erregbarkeit zeigt in den Unterschenkelmuskeln beiderseits keine qualitative Veränderung. Doch ist die faradische Erregbarkeit des rechten Gastrocnemius quantitativ herabgesetzt.

Der Umfang des Unterschenkels dicht unter dem Kniegelenk am ausgestreckten Bein beträgt: links 15 cm, rechts 13 cm.

Mit gleichem Befund wird das Tier am 6. August, dem 124. Tage nach der Operation, bei einem Körpergewicht von 8 kg 200 g, mit Chloroform getötet.

Bei der zunächst vorgenommenen Freilegung des rechten, operierten Gastrocnemius zeigt sich, daß die Achillessehne in der durch die Operation gegebenen Stellung verblieben war. Von der Umbiegungsstelle der Achillessehne verläuft zum Calcaneus nur ein dünner bindegewebiger Strang unter der Haut, der sich leicht lösen läßt, sonst ist die Achillessehne in ihrer Umgebung nur wenig durch Verwachsungen fixiert, am meisten noch an der Umbiegungsstelle selbst. Der Gastrocnemius mit dem Flexor digitorum sublimis wird sofort von seinem Ursprung am Knochen möglichst genau losgetrennt und mit der langen umgebogenen Sehne herausgenommen; er sieht nur wenig blasser aus, als die umgebenden Muskeln. Der Flexor digitorum sublimis wird dann vom Gastrocnemius losgetrennt und dieser allein mit seiner Sehne gewogen und nach rascher Entnahme eines frischen Präparates zunächst in toto in Müller-Formol eingelegt. In gleicher Weise wird alsdann mit dem Gastrocnemius der anderen Seite, noch vor Eintritt der Totenstarre verfahren, dessen Achillessehne hart am Knochen durchtrennt wird. Dieser Muskel ist viel bauchiger, voluminöser als der gleichnamige der rechten Seite und zeigt auch lebhafter gerötete Färbung. Bei der Herausnahme bzw. nach Durchschneidung seiner Sehne tritt eine merkliche Verkürzung ein. Weiterhin wird, schon im Beginn der Totenstarre, noch der M. quadriceps beider Seiten möglichst gleichmäßig aus seiner Umgebung gelöst, ebenso der M. biceps am Vorderbein jeder Seite. Nachdem sämtliche Muskeln im ganzen in Müller-Formol gebracht sind, werden die einzelnen Präparate noch mit zahlreichen und tiefen Einschnitten versehen, um das Eindringen der Fixierflüssigkeit rasch nach allen Seiten hin zu ermöglichen. Die Hüftnerven werden

beide in Osmiumsäurelösung fixiert, in Alkohol der Lumbosakralteil des Rückenmarkes.

Am fixierten Gastrocnemius der operierten rechten Seite ist die Achillessehne noch wie im Leben dicht unterhalb ihres Austritts aus dem Muskelbauch nach der äußeren, im Verhältnis zur natürlichen Lagerung des Muskels, plantaren Seite nach oben zu umgeschlagen. An der Umschlagstelle selbst ist sie etwas verdickt, in dem umgebogenen peripheren Abschnitt dagegen deutlich dünner als auf der gesunden Seite. Ein Längsschnitt durch die Umschlagstelle zeigt aber, daß die Verdickung dort noch dem Muskel selbst angehört, der mit in die Umbiegung einbezogen und darum hier stark verjüngt und bindegewebig verändert ist. Entsprechend mißt am gehärteten Präparat rechts der Muskelbauch bis zur Stelle der Umbiegung 8 cm, der sehnige Rest ebenfalls 8 cm in der Länge: der linke Gastrocnemius mißt im Anteil des Muskelbauches 9 cm, der Sehne 6 cm der Länge nach, insgesamt 15 cm. Der Längenunterschied von 1 cm zugunsten des rechten Muskels mag in der Kontraktionsverkürzung des letzteren beim Herausnehmen, zugleich aber auch in geringen Abweichungen durch die Technik der Loslösung der Muskeln begründet sein. Jedenfalls zeigt er an, daß der rechtsseitige Gastrocnemius trotz der Verlagerung seiner Sehne mit dieser eine wesentliche Verkürzung nicht erfahren hat, auch nicht im muskulären Anteil, wenn man dessen über die Umbiegung noch hinausgehende sehr verjüngte Partie mit in Betracht zieht. An Volumen hat der Muskel der operierten Seite dagegen merklich abgenommen oder ist doch hinter dem der anderen Seite zurückgeblieben und ebenso an Gewicht.

Die Gewichtszahlen der zur Untersuchung gekommenen Muskeln sind folgende:

	Rechts:		Links:
Gastrocnemius mit Sehne:	18,05 g	(Sehne verlagert)	37,90 g
Quadriceps femoris:	51,40 g		60,60 g
Biceps bracchii:	11,30 g		11,20 g

Der geringe Unterschied, den die Wägung beim Biceps bracchii ergeben hat, zeigt, daß die Differenzen in den Gewichtszahlen der Beinmuskeln nicht zufällig nur durch technische Fehler bei der Vorbereitung der Muskeln für die Wage entstanden sein können. Die Austrocknung konnte auch keine große Rolle spielen, da jeder Muskel sofort nach der Entnahme aus dem Körper auf die Wage gebracht wurde.

Die frisch angelegten und untersuchten Zupfpräparate zeigten keine bemerkenswerten strukturellen Verschiedenheiten zwischen den einzelnen Muskeln, die Faserbreite war eine ziemlich gleichmäßige, erschien aber nach dem allgemeinen Eindruck im rechten Gastrocnemius geringer als in den übrigen Muskeln zu sein. Längs- und Querstreifung waren überall gut zu erkennen; in den Muskelfasern zeigten sich keine Fettkörperchen oder andere Trübungen. Das interstitielle Bindegewebe schien im rechten Gastrocnemius etwas stärker entwickelt zu sein als in den übrigen Muskeln, dort waren auch die nach Säurezusatz oder längerem Stehen sichtbaren Kerne auffallend groß und zahlreich.

Die Zupfpräparate für die Messungen wurden wie bei den anderen Beispielen vorbereitet und angefertigt. Von jedem Muskel wurden je 60 Fasern der größten Breite nach hintereinander ohne Auswahl gemessen.

Dabei ergaben sich folgende Faserbreiten:

Gastrocnemius rechts (operierte Seite):

kleinste Breite:	18,75 μ
größte Breite:	52,50 μ
Durchschnittsbreite:	36,28 μ

Gastrocnemius links:

kleinste Breite:	30,00 μ
größte Breite:	75,00 μ
Durchschnittsbreite:	48,97 μ

Quadriceps femoris rechts (operierte Seite):

kleinste Breite:	28,12 μ
größte Breite:	67,50 μ
Durchschnittsbreite:	46,31 μ

Quadriceps femoris links:

kleinste Breite:	33,75 μ
größte Breite:	78,75 μ
Durchschnittsbreite:	52,69 μ

Biceps bracchii rechts:

kleinste Breite:	37,50 μ
größte Breite:	75,00 μ
Durchschnittsbreite:	51,59 μ

Biceps bracchii links:

kleinste Breite:	35,65 μ
größte Breite:	82,50 μ
Durchschnittsbreite:	55,34 μ

Das Verhalten der Breitenwerte im einzelnen ist aus den nachfolgenden Kurven zu ersehen:

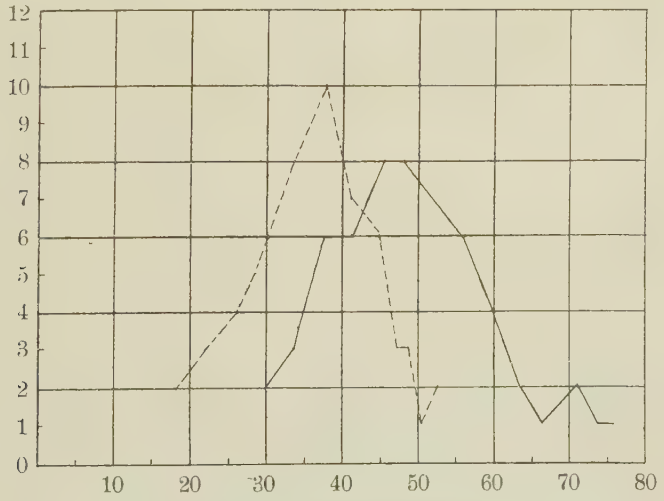

Fig. 11. H. Gastrocnemius.

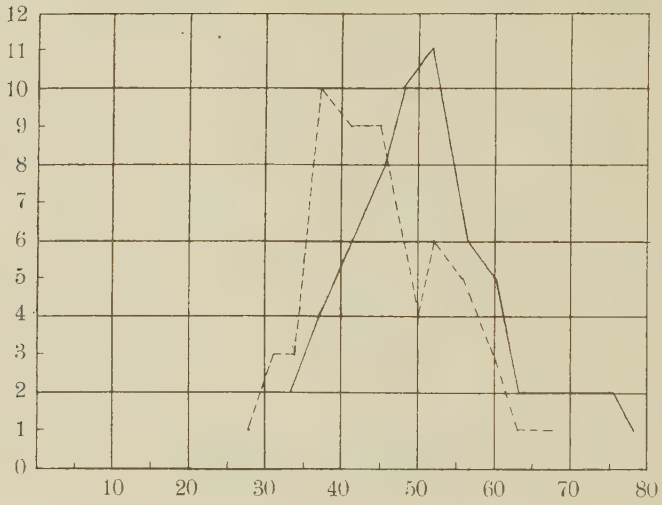

Fig. 12. H. Quadriceps femoris.

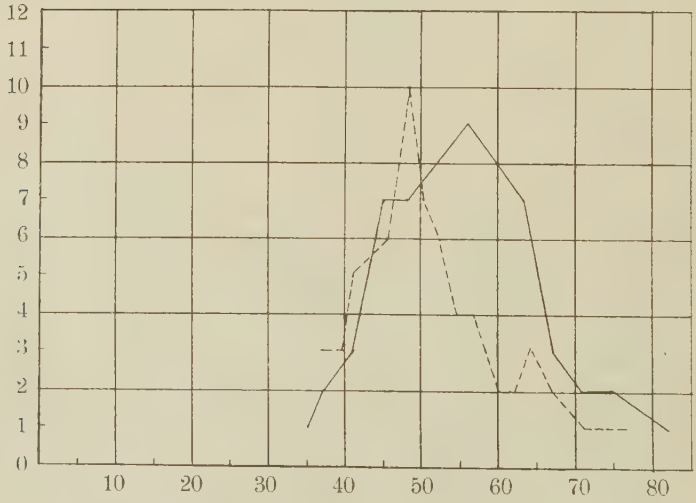

Fig. 13. H. Biceps brachii.

Hier entspricht die gestrichelte Kurve dem Muskel der rechten operierten Seite, die ausgezogene Kurve dem der linken. Es zeigt sich, daß die Kurve des rechten Gastrocnemius im ganzen gegen die niederen Breitenwerte hin verschoben ist, doch immerhin nur soweit, daß sich die beiden Kurven fast in der Mitte noch schneiden. Im gleichen Sinne, wenn auch nicht in so hohem Grade ist aber auch die Kurve des rechten Quadriceps verschoben, der in seinen ana-

tomischen Verhältnissen keine Veränderung erfahren hatte: selbst beim rechten Biceps bracchii zeigt sich noch eine geringfügige Verschiebung der Kurve, welch letztere allein freilich noch im Bereich der Fehlerquellen liegt und auch den aufsteigenden Teil der Kurve nicht mit begreift. Ferner ist die Kurve des rechtsseitigen Muskels durchwegs weniger breit als die des linksseitigen, und zwar ist die Kurvenbreite des rechten Gastrocnemius mit der verlagerten Sehne die geringste. Hingegen zeigen die Kurven der linksseitigen Muskeln unter sich keine auffallenden Differenzen, höchstens wäre zu betonen, daß der linke Biceps bracchii die breiteste Kurve und die größten Minimal- und Maximalwerte hat, da nach den Angaben Mayedas ein gleiches mehr vom Gastrocnemius zu erwarten wäre. Hier haben sich aber die Funktionsverhältnisse der Muskeln im Leben durch den Nichtgebrauch der rechten Hinterextremität derart verändert, daß aus der vermehrten Inanspruchnahme der Vorderbeinmuskeln diese geringe Abweichung von der Norm ohne weiteres verständlich wird.

Die beiden Hüftnerven geben nach Osmiumbehandlung annähernd das gleiche mikroskopische Bild. Im rechten Ischiadicus scheint allerdings die Zahl auffallend dünner und unregelmäßig konturierter Markfasern größer zu sein, als im linken und dort finden sich auch etwas reichlicher Häufchen freier Fettropfen zwischen den Fasern. Im übrigen sind aber beiderseits die Achsenzylinder, teils zusammengeschnurrt, teils in ihren einzelnen Fibrillen, die Markscheiden und Schwann'schen Scheiden gleich gut zu erkennen und auch die Anordnung der Kerne, des Bindegewebes und der Gefäße zeigt keine Abweichung von der Norm.

Von den in Müller-Formol fixierten und in Müller'scher Lösung nachgebeizten Muskeln wurden zunächst kleine Teile der Gastrocnemii im Stück mit Hämalaun gefärbt und davon nach einigen Tagen Zupfpräparate angefertigt. An den zerzupften Fasern dieser chromierten Muskeln sind in Glyzerin die dunkelblau tingierten Kerne gut zu erkennen, obwohl auch die kontraktile Substanz sich bläulich gefärbt hat. Muskeln, die in reinem Formol fixiert waren, geben bei der Hämalaunstückfärbung nur eine schwache und ungleichmäßige Kernfärbung, die außerdem mehr Zeit beansprucht, als die Färbung der gechromten Präparate. Diese Färbung sollte dazu dienen, die Zahl der Muskelkerne unter gleichzeitiger Abnahme von Längen- und Breitenmaßen der Fasern zu bestimmen. Mit dem Okularmikrometer wurde unter sorgfältiger Vermeidung von Bindegewebsanhäufungen und überkreuzenden Gefäßen oder Kapillaren von je 20 Muskelfasern beider Gastrocnemii ein möglichst zylindrischer Abschnitt erst der Breite nach abgemessen und dann an dem genau der Faser parallel gestellten mit seinen Teilstrichen diese quer schneidenden Mikrometer eine bestimmte Länge abgelesen. Während das Mikrometer unverrückt blieb, wurden dann alle in dem so abgegrenzten Längsabschnitt auch mit Verstellung der Mikrometerschraube sichtbaren Kerne gezählt. Da es bei der Bestimmung der Kernzahl im wesentlichen darauf ankommt, daß man das Verhältnis der Kerne nicht nur zu einer bestimmten Länge berücksichtigt wie dies Stier tat, sondern auch die Faserbreite mit in Rechnung zieht, habe ich mich damit begnügt, den betreffenden Faserabschnitt als ein Rechteck mit bekannten Seiten zu betrachten und daraus die einem Einheitsrechteck von 10 Teilstrichen Breite und 100 Teilstrichen Länge (1 Teilstrich des Okularmikrometers = 3,75 μ)

zukommende Kernzahl zu berechnen. Die Vernachlässigung der dreidimensionalen Ausdehnung der Muskelfaser stört als ein gleichmäßig zur Anwendung kommender Fehler nicht die Vergleichbarkeit der so gefundenen, nur ein Vergleichsobjekt und nicht einen den tatsächlichen Verhältnissen genau entsprechenden Befund darstellenden Werte. Morpurgo hat zur Bestimmung der Kernzahlen nach der Formel $r^2 \pi h$ das Volumen der Faserfragmente berechnet und dann zum Vergleich die Anzahl der Kerne in je $^1/_{10}$ cbmm herangezogen. Jedenfalls wird man die Breite der Fasern immer mit in Rechnung ziehen müssen, wenn man einen einigermaßen sicheren Anhaltspunkt für die Annahme einer echten Kernvermehrung im Gegensatz zu der durch den Muskelfaserschwund vorgetäuschten scheinbaren Kernwucherung gewinnen will.[1] Im vorliegenden Falle waren die Kernzahlen in beiden Muskeln an den verschiedenen Fasern verschieden. Berechnet auf ein Rechteck im mikroskopischen Bilde von 10 Teilstrichen Breite und 100 Teilstrichen Länge betrug die Zahl der Kerne

im rechten, operierten Gastrocnemius:

durchschnittlich:	38	Kerne
Minimalwert:	13	„
Maximalwert:	56	„

im linken Gastrocnemius:

durchschnittlich:	35	„
Minimalwert:	17	„
Maximalwert:	48	„

Der Unterschied zwischen beiden Seiten ist also nur ein sehr geringer, wenn auch durchschnittlich eine mäßige Kernvermehrung im operierten Muskel sich nachweisen läßt. Immerhin muß auch hier berücksichtigt werden, was schon in den technischen Vorbemerkungen erwähnt wurde, daß eine klare Scheidung der eigentlichen Muskel- oder Sarkolemmkerne von den Kernen des Bindegewebes in den Spalten zwischen den Muskelfasern, den Kernen der Kapillaren und feiner Gefäßverzweigungen in diesen Zupfpräparaten schwer möglich ist. Hier wurden die Kerne an den nach Stückfärbung angefertigten Zupfpräparaten noch eingehender untersucht. Im linken Gastrocnemius sind sie länglich schmal, soweit sie unter dem Sarkolemm gelegen sind und messen 3,7 -5,6 μ in größter Breitenausdehnung, 11 bis 13 μ der Länge nach. Sie haben 1 -2 scharf hervortretende Kernkörperchen: die breiteren Kerne finden sich an den dünneren Fasern, die längeren schmaleren an den voluminöseren Fasern. Kommaförmige und kleine runde Kerne liegen stets in Beziehung zu Bindegewebe oder Gefäßverzweigungen. Längere Kernreihen fehlen.

Im rechten Gastrocnemius zeigen die in den Maßen ungefähr denen des linken Muskels gleichenden Kerne vielfach unregelmäßige Konturen und viel häufiger gepaarte Kernkörperchen. Die Kerne liegen an manchen Fasern zu mehreren in Reihen geordnet, mit ihren Längsachsen parallel zur Faserlängsachse hintereinander gestellt. Einzelne Kerne stehen zu dieser mit ihrer Längsachse aber auch vielfach quer. Runde und kommaförmige Kerne sind hier ganz besonders zahlreich, doch kann von ihnen das gleiche, wie oben gesagt, gelten, daß sie nicht zu den eigentlichen Muskelkernen gehören.

[1] Wesentlich exaktere Aufschlüsse über Zahl und Masse der Kerne in atrophischen Muskeln hat Schiefferdecker mit seiner neuen Methode gewonnen, deren Anwendung eine Klärung der verwickelten Verhältnisse der Kernveränderungen auch für die Atrophie bei Lähmungen und sog. Inaktivitätsatrophie verspricht.

In den gefärbten Schnittpräparaten sind zwischen den Vorderbeinmuskeln (Biceps) der beiden Seiten keine Differenzen hinsichtlich der Struktur der Fasern und ihrer Anordnung sowie des Bindegewebes, der Gefäße, Nerven und Muskelspindeln zu bemerken. Die verhältnismäßig geringen interstitiellen Fettanhäufungen sind auf beiden Seiten gleichmäßig verteilt. Die Muskelfasern haben vielfach geschlängelten Verlauf, auch Andeutungen von Auftreibungen und gequollenem Aussehen finden sich da und dort, aber die Längs- und Querstreifung ist durchwegs gut erhalten. Die Kerne haben gute Hämalaunfärbung angenommen und sind in gleicher Weise angeordnet, wie dies schon früher bei den normalen Muskeln beschrieben wurde. Dasselbe Bild zeigt der linke Quadriceps femoris, während in den Schnitten vom rechten Quadriceps, also von dem operierten Bein, außer einer mäßigen allgemeinen Verschmälerung der Fasern, namentlich an deren Enden eine reichlichere Entwicklung großer blasser Kerne auffällt: das Bindegewebe und der Gefäß- und Nervenapparat lassen hier keine Veränderung erkennen: das interstitielle Fett ist, auch im Innern der Muskelbündel etwas reichlicher als im gleichnamigen Muskel der linken Seite.

Der linke Gastrocnemius hat sehr stark geschlängelte Fasern; teils verlaufen dieselben in weiteren Biegungen, teils haben sie das Aussehen gleichmäßig gewellter Bänder oder Zickzackformen, wobei die Entfernung von Wellental zu Wellental 20—30 μ und mehr beträgt, die Höhe der Wellenberge etwa ebensoviel. Einige Fasern, an manchen Stellen des Schnittes mehr, an anderen weniger reichlich vertreten, zeigen in Streifen quer zur Längsachse oder in längeren Abschnitten in ihrer ganzen Breite homogenes, verbreitertes Aussehen, vermehrte Färbbarkeit mit weniger deutlich hervortretender Längs- und Querstreifung. Im Marchi-Präparat sieht man an solchen Stellen, allerdings nur sehr spärlich, feine geschwärzte Körnchen; der interstitielle Fettreichtum ist ein mäßiger, die Fettansammlungen sind auf die größeren Lücken zwischen den Muskelbündeln um die Gefäße und Nerven beschränkt. Letztere und die Bindegewebshüllen der Muskelfasern und der Muskelbündel verhalten sich normal.

Im rechten Gastrocnemius, der durch Verlagerung der Sehne seiner gewöhnlichen Funktion enthoben worden war, kommt auch im Schnittpräparat die Verschmälerung der Fasern deutlich zum Ausdruck; außerdem ist der Kernreichtum ganz im allgemeinen ein viel größerer als in den bisher aufgeführten Muskeln vom gleichen Tiere. Ein großer Teil dieser Kerne ist klein, rund, oval oder kommaförmig, dunkel gefärbt und gehört dem um die Kapillaren zwischen den einzelnen Muskelfasern hier sichtlich vermehrten Bindegewebe an, mit dem die Kerne in ziemlich dichten Gruppen vielfach die Muskelfasern überqueren. Die Sarkolemmkerne selbst sind größer, heller, mit schönem Chromatingerüst, scharf tingierten, oft verdoppelten Kernkörperchen und oft unregelmäßiger Begrenzung; sie liegen mehrfach reihenweise bis zu sieben Stück hintereinander, und sind am Sehnenansatz besonders dicht angehäuft. „Gequollene" Fasern oder Faserabschnitte sind auch hier zu finden, nicht gerade sehr zahlreich, aber doch etwas reichlicher als im linken Gastrocnemius. Die Fasern haben fast durchwegs gestreckten Verlauf. Von solchen Stellen abgesehen ist die Querstreifung zwar fein, aber überall kenntlich, ebenso die etwas stärker hervortretende Längsstreifung; die Anordnung der Fibrillen und des Sarkoplasmas ist im Querschnitt der Muskelfasern ungestört. Nur an einigen Stellen ist gröbere und feinere Schlängelung der Fasern zu bemerken. Die nach van Gieson gefärbten Präparate zeigen deutlich die reichlichere Entwicklung des Bindegewebes im Innern der Muskelbündel wie um die größeren Gefäß- und Nervenstämme in den Interstitien. Die Arterien und Venen haben bis in

ihre feineren Verzweigungen starke muskulöse Wandungen, sie sind fast durchwegs noch mit Blut gefüllt, ebenso wie die reich verzweigten Kapillaren, die sich um die einzelnen Muskelfasern schlingen. Die Nerven sind in keiner Weise verändert; in van Gieson-Präparaten, die nach Fixieren in Müller-Formol und monatelangem Nachbeizen in Müller-Lösung ohne Auswässern vor der Einwirkung der Säurefuchsinpikrinsäurelösung im Celloidinschnitt stark mit Hämalaun überfärbt waren, haben sie eine schöne blauschwarze Markscheidenfärbung angenommen, von der sich die roten Achsenzylinder abheben. Auch die Muskelspindeln sind wohl erhalten, nur ihre Bindegewebshülle ist etwas verdickt. Die Marchi-Präparate zeigen schon bei makroskopischer Betrachtung des Schnittes erheblich größere Fettmassen in den Interstitien, als in den übrigen Muskeln dieses Hundes, vereinzelt liegen auch innerhalb der Muskelbündel große Fettzellen zwischen den Muskelfasern. Die Muskelfasern selbst enthalten keine deutlichen Fetteinlagerungen, wenn auch an einzelnen Fasern stellenweise und dünn verstreut äußerst feine grauschwarze Körnchen zu sehen sind, weniger jedoch als im linken Gastrocnemius. Rundzellige Infiltrationen sind an keiner Stelle und in keinem Schnitt nachzuweisen.

Der Lumbosakralteil des Rückenmarks wurde in Alkohol (96 Proz.) aufbewahrt. Die aus verschiedenen Höhen der Lumbal- und Sakralsegmente angefertigten, mit Toluidinblau gefärbten Schnitte geben ein ganz normales Bild. Im besonderen ist die Zahl und Färbbarkeit der Vorderhornganglienzellen auf beiden Seiten gleich, ebenso das Verhalten der Kerne, der primär färbbaren Schollen, der Dendriten und Nervenfortsätze derselben. Auch die vorderen und hinteren Wurzeln zeigen auf keiner Seite eine Veränderung.

In diesem Versuch wurde durch die künstliche Verlagerung der linken Achillessehne der angestrebte Zweck einer vollkommenen Ruhigstellung des rechten Gastrocnemius während der Dauer der Beobachtung tatsächlich erreicht. Dieser Muskel ist, da sich eine genügende, sehnige oder bindegewebige Verbindung mit dem Calcaneus oder einem anderen Knochenansatz nicht wieder herstellte, bis zum Tode des Tieres nicht wieder in Tätigkeit getreten. Zugleich wurden aber auch die übrigen Muskeln der rechten Hinterextremität viel weniger gebraucht, als die der linken, da das Tier beim Laufen und selbst beim Stehen das rechte Hinterbein nur äußerst selten aufsetzte, sondern fast immer hoch gezogen hielt, wie man dies bei Hunden, die eine Verletzung oder Erkrankung an einem Bein erlitten haben, oft lange Zeit auch nach der Wiederherstellung beobachten kann. Störungen der elektrischen Erregbarkeit oder des Gefühls bestanden nicht.

Tod am 124. Tage nach dem Eingriff durch Chloroformvergiftung.

Rückenmark und Nerven sind normal.

Muskelbefund: rechter Gastrocnemius (operiert): deutliche Verschmälerung der Fasern bei erhaltener Längs- und Querstreifung, stellenweise Veränderungen der kontraktilen Substanz, Vermehrung der großen, ziemlich blaß gefärbten Muskelkerne und der

schärfer tingierten Bindegewebskerne, geringe Wucherung des Bindegewebes und des interstitiellen Fettgewebes. Gefäße, Nerven und Muskelspindeln intakt.

Rechter M. quadriceps: Verschmälerung der Faserbreite und geringe Kernvermehrung. Stellenweise Veränderungen der kontraktilen Substanz, sonst normal.

Linker M. gastrocnemius und linker M. quadriceps: normal bis auf einzelne Veränderungen der kontraktilen Substanz. Desgleichen die Vorderbeinmuskeln.

Aus den angeführten Versuchsberichten ist zu ersehen, daß die histologischen Veränderungen der Muskeln infolge von Wegfall oder Störung ihrer motorischen Innervation je nach der Art des Eingriffs am Nervensystem und nach der Zeit, die von diesem bis zur anatomischen Untersuchung verstrichen ist, wesentliche und charakteristische Unterschiede zeigen. Nachdem ich einmal diese verschiedenen mikroskopischen Bilder kennen gelernt hatte, war es mir ohne weiteres möglich, aus den Präparaten schon durch die Betrachtung mit schwachen Vergrößerungen die Schnitte der schlaff gelähmten Muskeln von jenen der spastisch gelähmten Muskeln zu unterscheiden. Dennoch ergaben diese Untersuchungen in vielen Punkten auch eine merkwürdige Übereinstimmung der pathologischen Erscheinungen in den unter verschiedenen Innervationsverhältnissen stehenden gelähmten Muskeln und manche Veränderungen, die man leicht mit den Läsionen der nervösen Organe hätte in Beziehung setzen können, wurden auch in den durch rein mechanisch bedingte Untätigkeit atrophisch gewordenen Muskeln gefunden und sogar in solchen, die überhaupt niemals im Leben eine Störung ihrer Tätigkeit erlitten hatten. Eine nach den funktionellen Verhältnissen der Muskeln gesonderte Betrachtung der histologischen Befunde würde daher zu mancherlei Wiederholungen führen und die Übersicht erschweren. Ich ziehe es darum vor, zusammenfassend die an der Muskulatur überhaupt gesehenen pathologischen oder pathologisch erscheinenden Veränderungen zu besprechen und erst nach Kenntnisnahme von der Bedeutung solcher Befunde, die je nach der Schädigung der nervösen Versorgung sich wirklich ergebenden Differenzen hervorzuheben.

Die anatomischen Veränderungen bei der Muskelatrophie.

A. Makroskopisches Verhalten. Gewicht.

In all den atrophischen Zuständen, die bei den Versuchen zur Beobachtung kamen, ließ sich die Abmagerung der gelähmten oder außer Funktion gestellten Muskeln schon im Leben an dem Aussehen der betreffenden Glieder und durch Betasten erkennen. Es waren die Hinterbeine der nach Rückenmarksdurchtrennung längere Zeit erhaltenen Hunde magerer als die Vorderbeine, die Wölbungen der Muskelbäuche traten weniger hervor, umsomehr, je längere Zeit nach dem Eingriff verflossen war. Dabei war aber die äußerlich erkennbare Atrophie in denjenigen Muskeln, deren Nerv durchschnitten war, stärker als in den allen spinalen Reizen noch zugänglichen Muskelgebieten. Dieser Unterschied kommt auch in den Gewichtszahlen zum Ausdruck. Sie waren bei der ursprünglich eingehaltenen Versuchsanordnung (relativ hohe Querdurchtrennung des Rückenmarks, Resektion des linken Ischiadicus) stets für den linken Gastrocnemius geringer als für den rechten. 43 Tage nach der Operation beträgt diese Differenz 34,5 Proz., 129 Tage nach der Operation 39,4 Proz. Es ist notwendig, die Differenzen in Prozentzahlen auszudrücken, da sich die durchwegs geringeren Gewichte der Muskeln von Hund G nicht ohne weiteres mit denen von Hund F vergleichen lassen. Nur im M. biceps femoris hat sich merkwürdigerweise das Verhältnis bei Hund G umgekehrt. Hier ist der rechte Muskel leichter als der linke und zwar um 15,1 Proz. Diese Ausnahme von der angegebenen, auch für den M. flexor digitorum profundus der Hinterbeine geltenden Regel hat meines Erachtens ihren Grund weniger in den nachge-

wiesenen Regenerationserscheinungen in den motorischen Nerven des linken Ischiadicus, als in dem äußeren Verhalten des Tieres, dem in der ersten Zeit nach dem Eingriff zur Schonung der Wunde am linken Oberschenkel die rechte Seitenlage angewöhnt worden war. So lag der Hund, dessen Bewegungsmöglichkeit mit den Vorderbeinen allein naturgemäß eine sehr beschränkte war, monatelang auf dem rechten Oberschenkel mit dem Hinterkörper auf und es ist wahrscheinlich, daß dadurch eine lokale Ernährungsstörung dieses Muskels, die übrigens auch in der Faserbreitenkurve zum Ausdruck kommt, bedingt wurde. Es ist aus der anatomischen Lage des Biceps femoris, wie sie auch Fig. 65 Seite 177 bei Ellenberger und Baum zeigt, wohl zu erklären, daß dieser Muskel am meisten in seiner freien Beweglichkeit behindert ist, wenn das Tier auf der Seite liegt, eine Haltung, die in unserem Falle durch die Lähmung der willkürlichen Bewegungen der Hinterbeine begünstigt wurde. Hund F wechselte häufiger in der Lagerung, und lag schon von Anfang an meist mit dem Hinterkörper auf der linken Seite, ohne daß allerdings dadurch der Verlauf der Wundheilung, nachdem einmal die primäre Vernarbung schon vereitelt war, erhebliche Störung noch erfahren hätte. Man könnte nun freilich meinen, daß an gelähmten Beinen von freier Beweglichkeit kaum die Rede sein dürfe. Ich möchte aber hier schon darauf hinweisen, daß diejenigen Muskeln, die nach Rückenmarksdurchschneidung beim Hunde wieder reflektorische Erregbarkeit zeigen, einige Wochen nach der Operation fast beständig in Bewegung sind. Schon der geringste Hautreiz genügt, um in dem betreffenden Hinterbein lebhafte tonische und klonische Muskelkontraktionen hervorzurufen. Wer je solche Hunde beobachtet hat, dem ist diese anhaltende Muskelunruhe wohl bekannt. Wenn man das Tier an den Vorderbeinen frei aufhebt, so treten allein durch das Niedersinken der Hinterbeine der Schwere nach, ohne äußerlich angebrachten Reiz, lebhafte rhythmische Zappelbewegungen in den Hinterbeinen auf. Schwer verständlich ist dabei nur der Umstand, daß die Hunde im Lager, wenn sie den Vorderkörper ganz ruhig halten, auch am Hinterkörper Ruhe halten. Man hat dies als die Folge einer Hemmung durch die Fülle der Berührungsreize betrachtet. Ich verweise hinsichtlich dieser Erscheinungen auf manche Einzelheiten in meinen Versuchsberichten und vor allem auf die Arbeiten von Freusberg und das umfassende kritische Referat von H. E. Hering.

Die Gewichtsdifferenzen zwischen Muskeln der Hinterbeine dürfen aber doch nicht ausschließlich auf die verschiedenartigen Läsionen ihrer motorischen Nervenbahnen bezogen werden, denn auch Muskeln, zu denen auf beiden Seiten nach den Versuchsbedingungen

und nach dem anatomischen Befund unter Aufhebung der nervösen Verbindung mit dem Gehirn die von intakten Rückenmarkszentren herkommenden zentrifugalen Bahnen ungestört geblieben waren, der linke und rechte Quadriceps femoris, zeigen dasselbe Verhältnis. Bei Hund F ist der linke Quadriceps um 27 Proz. leichter, bei Hund G um 24,2 Proz. Trotz der verschieden langen Beobachtungsdauer hat sich der relative Unterschied kaum verändert. Er dürfte daher auch nicht auf reflektorische Einflüsse von seiten der Wunde am linken Oberschenkel, die verhältnismäßig rasch heilte, im Sinne einer Reflexatrophie nach Vulpian bezogen werden. Vielmehr scheint mir dieser der Atrophie der schlaff gelähmten Muskeln zur Seite gehende Muskelschwund in reflektorisch und elektrisch noch gut erregbaren Muskeln einerseits in dem Wegfall eines großen Teils der zentripetalen Erregungen infolge der Durchtrennung auch der sensorischen Ischiadicusnerven auf dieser Seite, andererseits in der geringeren Beteiligung der großenteils mit unerregbaren Muskeln versehenen Extremität an den Reflexbewegungen überhaupt hinreichend begründet. Da sich das linke Hinterbein nur sehr unvollkommen an den reflektorischen Bewegungen beteiligen konnte, wurden auch jene Erregungen für dessen Quadriceps vermindert, die durch die Tätigkeit der Antagonisten und durch die passive Spannungsänderung in ihm selbst vermöge der intramuskulären sensiblen Apparate über das spinale Reflexzentrum ihm zugeleitet werden. Ähnliche Verhältnisse der Gewichtszahlen sehen wir aber auch bei dem Hund H, dessen rechter Gastrocnemius durch Sehnenverpflanzung auf die Haut 124 Tage lang inaktiviert und damit das ganze rechte Hinterbein zum Mindergebrauch veranlaßt war. Hier ist der operierte Muskel um 52 Proz. leichter als der gleichnamige normale Muskel, also um mehr als die Hälfte, um mehr als in den Fällen neurogener Atrophie. Wenn auch die Faserbreitenkurven eine Hypertrophie des linken Hinterbeins nicht erkennen lassen, muß doch berücksichtigt werden, daß bei diesem beträchtlichen Gewichtsunterschied eine Zunahme des linken Muskels durch Gebrauchszuwachs mit der Abnahme des rechten durch Mindergebrauch in Konkurrenz getreten sein kann. Auch im Quadriceps macht sich der Unterschied noch bemerkbar, da der rechte um 15,2 Proz. leichter ist, während die beiden M. biceps brachii sich mit einem Mindergewicht von nur 0,9 Proz. auf der rechten Seite das Gleichgewicht annähernd halten. Das Gesamtgewicht des Tieres hatte während der ganzen Versuchsdauer von 8300 g nur auf 8200 g abgenommen.

Die abschätzende Betrachtung ließ stets eine deutliche der Gewichtsabnahme entsprechende Verminderung des Volumens dieser

atrophischen Muskeln erkennen. Leider gestattete die Rücksicht auf die mikroskopische Untersuchung nicht das Abnehmen exakter Maße an den aus dem Kadaver herausgelösten Muskeln. Vergleichbare Größen wären auch davon zu erwarten gewesen, da die geringen unvermeidlichen Fehler durch ungenügende Entfernung von Fett und Bindegewebe bei den verhältnismäßig großen Differenzen, die das Gewicht mit einer einzigen oben genannten Ausnahme in allen Fällen bot, von untergeordneter Bedeutung sein mußten. Da nun aber auch die sorgfältigste Messung an einem so unregelmäßig gebauten Organ, wie es der Muskel gewöhnlich darstellt, niemals eine richtige Beurteilung seines Volumens gestattet, so wäre eine einfache und hinreichend genaue Methode zur Volumsbestimmung von Muskeln sehr zu wünschen. Gerade beim Muskel, dessen Wassergehalt und Fettgehalt schon unter normalen Verhältnissen großen Schwankungen unterworfen ist, lassen sich auch über pathologische Vorgänge von einer eingehenderen Kenntnis der Beziehungen des Gewichts zum Volumen wichtige Aufschlüsse erwarten. Das spezifische Gewicht der Skelettmuskeln wird in Vierordts Tabellen nach Wertheim u. a. für den Menschen auf 1041—1071 angegeben. Einschlägige Untersuchungen an atrophischen bzw. gelähmten Muskeln sind mir nicht bekannt geworden. Da die Muskeln meiner Versuchshunde für die histologischen Untersuchungen geschont werden mußten, konnten sie zu Volummessungen nicht verwendet werden. Andere Versuche, die ich an Muskeln menschlicher Leichen unter gleichzeitiger histologischer Kontrolle machte, haben mir ganz eindeutige Resultate noch nicht ergeben. Die angewendete Methode der Bestimmung des von einem rasch gewogenen Muskelstück verdrängten Quantums destillierten Wassers war für die relativ kleinen hier in Betracht kommenden Volumina nicht genau genug. Zur exakten Messung des Muskelvolumens ist sicher auch die Verwendung isotonischer Lösungen erforderlich. Diese müßten freilich für den Säugetiermuskel, für die eigenartigen Verhältnisse der Totenstarre erst gefunden werden. Die Arbeiten von Overton und anderen lassen hoffen, daß auch hier die noch bestehenden Schwierigkeiten bald überwunden werden. Schon mit meinem, nur bei sehr sorgfältiger Ausführung einigermaßen brauchbaren und nur durch die Gleichmäßigkeit der Versuchsfehler auch vergleichbare Werte ergebenden Verfahren habe ich einige bemerkenswerte Befunde erhalten. Die meist am Pectoralis major angestellten Bestimmungen ergaben für das spezifische Gewicht, also den Quotienten aus Gewicht und Volumen Zahlen von 978—1072. Die niederen Werte unter 1050 fanden sich nur bei solchen Muskeln, in denen auch die mikroskopische Untersuchung

viel Fett, teils interstitiell, teils im Innern der Muskelfasern an mit Sudan gefärbten Gefrierschnitten nachweisen konnte. Die höchsten Werte zeigten dagegen fettarme, pigmenthaltige Muskeln, die von Kranken mit starken Zirkulationsstörungen aber ohne Ödeme stammten, während die erstgenannten spezifisch leichten Muskeln den Leichen von Kranken entnommen waren, die nach langem Siechtum septischen oder tuberkulösen Prozessen erlagen waren und gedunsene Bedeckung sowie reichliches Unterhautfettgewebe aufwiesen. Übrigens scheinen sich verschiedene Muskeln des gleichen Körpers auch in dieser Hinsicht sehr verschieden zu verhalten. Man kann erwarten, daß ähnliche Untersuchungen mit einer verbesserten Technik die Kenntnis makroskopischer Veränderungen bei Atrophie der Muskeln infolge von Allgemeinerkrankungen wie nach Schädigungen des Nervensystems fördern werden.

Über die von Steinert (193) und Ricker und Ellenbeck in den ersten Tagen oder Stunden nach Nervendurchschneidungen beobachteten Vergrößerungen des Muskels durch ödematöse oder hyperämische Schwellung gestatten meine Befunde kein Urteil, da hier so frühe Stadien der Lähmung nicht zur Beobachtung kamen. Am 10. Tage konnte etwas derartiges nicht mehr festgestellt werden und auch die Muskeln vom rechten Hinterbein ließen makroskopisch eine Veränderung des Blut- oder Wassergehaltes im Vergleich zu den normalen Muskeln der Schultergegend oder der Vorderbeine nicht erkennen.

Vielfach hat man einen Wechsel der Färbung des Muskels mit atrophischen Zuständen derselben in Beziehung gebracht. Die Blässe soll häufig der Abmagerung vorangehen. Zenker hat bei den degenerativen Veränderungen der Muskulatur von Typhusleichen ein Erbleichen, fleckiges Aussehen und mannigfaches Farbenspiel vom rötlichen, bräunlichgrauen Ton bis zum weißgrauen beschrieben. Er hat dabei hervorgehoben, daß auch die „lipomatöse Entartung" der in dauernde Untätigkeit versetzten Muskeln eine ähnliche Abblassung zeigt, daß aber dabei die Muskulatur eine mehr gelbliche Färbung annimmt. Die gelähmten Muskeln meiner Versuchstiere stachen meist von den gesunden in der Farbe ab; dabei zeigten sie jedoch nicht den als „fischfleischfarben" beschriebenen blaßrosaglänzenden Farbenton, wie ich ihn in einem Falle von ischämischer Lähmung der Vorderarmmuskeln zu sehen Gelegenheit hatte. Die Muskeln waren vielmehr im Gegensatz zu den frisch braunrot aussehenden gesunden Muskeln mehr gelblichbraun gefärbt; die schlaff gelähmten Muskeln mehr ins Gelbe tönend als die der anderen Seite und häufig war auch eine feine hellgelbe Streifung in dem gelbbräunlichen Fleisch zu er-

kennen. Die hochgradig atrophischen Muskeln von Hund K waren in ihrem makroskopischen Aussehen von Fettgewebe nicht zu unterscheiden. Die mikroskopische Untersuchung lehrt, daß die gelbliche Färbung immer nur von dem interstitiell eingelagerten Fettgewebe herrührt. Frisch isolierte Muskelfasern aus solchen Präparaten zeigen dieselbe zart gelbbräunliche Tönung wie die normalen Muskelfasern, die erst in der Vereinigung vieler Fasern zusammen mit dem reichen Blutgehalt dieser Organe die gewöhnliche rötliche Färbung des gesunden Muskels ausmacht. Da aber auch gut funktionsfähige Muskeln unter Umständen mit reichlichen Fetteinlagerungen versehen sein können, wie Walbaum gezeigt hat, sogar im Innern der Muskelfasern selbst, so dürfte in keinem Falle aus einer solchen Verfärbung des Muskels, wie sie nach dessen Freilegung oder auf dem Schnitt zu sehen ist, der Schluß auf eine degenerative Erkrankung desselben zulässig sein. Wenn aber, wie bei dem Hunde K, nach einer Querdurchtrennung des Rückenmarks längere Zeit verstrichen ist, und die Farbenveränderung zusammen mit der Abmagerung in der Muskulatur in so scharf abgegrenzter Weise wie dort in Erscheinung tritt, so kann man daraus, ganz abgesehen von der pathologischen Bedeutung dieser Fettwucherung, auch schon durch das makroskopische Studium des Kadavers ein klares Bild über die den ausgefallenen Rückenmarkssegmenten in der Skelettmuskulatur entsprechenden Gebiete gewinnen, ein Verfahren, das unter Umständen zu einer zweckmäßigen Ergänzung klinisch aufgenommener Befunde dienen könnte. Bei dem angeführten Hunde war vor allem das Übergreifen des besser erhaltenen Muskelgewebes in den oberflächlichen Schichten nach hinten über das fettdurchsetzte atrophische auffallend.

B. Mikroskopisches Verhalten.

Der Skelettmuskel ist als ein im wesentlichen, doch nicht allein, der Bewegung und Haltung des Organismus dienendes Organ zusammengesetzt aus den eigentlichen Trägern seiner spezifischen Funktion, den kontraktilen Fasern und aus einem reich entfalteten Bindegewebe, das die zugehörigen Gefäße und Nerven umhüllt und im Anschluß an die mächtigeren Bindegewebsgebilde der Fascien und Sehnen die Verbindung der Muskelfasern mit den Knochen oder benachbarten

Muskeln herstellt. Die Nerven des Muskels besorgen die Zuleitung aller Erregungen von den nervösen Zentralorganen; durch ihre Vermittlung steht jeder Muskel beständig unter dem Einfluß aller dem Organismus von außen her zukommenden Reize, die dank einer in den Zentralorganen in bestimmter Gesetzmäßigkeit vor sich gehenden Auslese hemmend oder erregend auf die Muskeltätigkeit einwirken. Die Nerven des Muskels führen dem Zentralorgan auf anderen Bahnen aber auch wieder Reize zu, die sie von den Aktionsveränderungen (Formverhältnisse und Druckschwankungen: Langhans, Aktionsströme: Kerschner) der Muskeln in diesen selbst empfangen und wobei sie durch die Tätigkeit besonderer sensibler Apparate, der mit Muskelfasern versehenen Muskelspindeln, unterstützt werden. Der unter normalen Verhältnissen rege und durch eine üppige Kapillarverzweigung begünstigte Stoffumsatz in der Muskulatur macht diese, in ihrer Gesamtheit mit 43,4 Proz. des Körpergewichts beim erwachsenen Menschen (Vierordt S. 29) das größte Organ des Körpers, höchst bedeutungsvoll für den Stoffwechsel des Organismus (vgl. O. Cohnheim, Frank und Voit). Es ist darum auch leicht verständlich, daß Störungen im Stoffwechsel aus irgend welchen nicht in der Muskulatur selbst gelegenen Ursachen, sich frühzeitig auch in dieser schädigend bemerkbar machen müssen. Solches war in unseren Versuchen nur bei Hund E, der an einem eiterig-septischen Prozeß infolge von Druckgeschwüren zugrunde ging, zu befürchten. Die mikroskopische Untersuchung hat jedoch nichts ergeben, was in dieser Hinsicht den Gang unserer Betrachtung stören könnte. Das Tier kam zu rasch zum Tode. Die bei Hund E nachgewiesenen Veränderungen sind auch bei den anderen Hunden zu finden, die völlig ungestörtes Allgemeinbefinden hatten, an Gewicht auf annähernd gleicher Höhe blieben oder zunahmen. Es darf daher mit diesem einen Vorbehalt angenommen werden, daß die Veränderungen, die sich in den gelähmten Muskeln fanden, wirklich ausschließlich durch die Versuchsanordnung, durch unsere Eingriffe vor und nach dem Tode verursacht waren und nicht durch anderweitige infektiös-toxische Schädigungen im Organismus. Es scheint, als ob bei der Beurteilung anatomischer Befunde in gelähmten Muskeln bei Nervenkranken, die vielfach erst nach monatelangem Siechtum mit Fieber und anderen Intoxikationserscheinungen zur Sektion kommen, dieser Faktor nicht immer genügend Berücksichtigung gefunden hätte. Auch die Untersuchung von Muskeln nach experimenteller Nervenläsion in den ersten Tagen nach dem Eingriff wird sich von den allgemeinen und lokalen Einflüssen der um diese Zeit kaum zu vermeidenden Drucknekrosen und Geschwüre mit nachfolgender weiterschreitender Infektion kaum

ganz freimachen können. Es ist hier nicht der Ort, auf die Bedeutung toxischer Schädigungen einer untätigen Muskulatur bei den Atrophieen nach Gelenkserkrankungen, Knochenbrüchen und sonstigen Krankheiten des Stütz- und Bindegewebes einzugehen.

In den angeführten Versuchen handelte es sich um Eingriffe, die zunächst jedenfalls sich an dem aktiven Gewebe des Muskels, den kontraktilen Fasern geltend machen mußten. Die Beobachtung im Leben der Tiere zeigte in allen Fällen eine unzweifelhafte Beeinträchtigung der Muskeltätigkeit. Diese war entweder in den in Frage kommenden Bezirken ganz ausgefallen oder sie war wesentlich verändert; an Stelle der willkürlichen, zerebralen, aus den gesamten Sinneseindrücken und dem Erinnerungsmaterial der Tiere hervorgehenden Bewegungen waren die unzweckmäßigen vielfach ungehemmten Reflexbewegungen getreten. Nach diesen Beobachtungen, die uns für die Zeit vor dem Tode keine Störungen in der Gefäßversorgung, in der Ernährung der übrigen Gewebe zeigten, liegt es nahe, die Grundlage der makroskopisch bemerkbaren Atrophie zunächst in einer Veränderung der kontraktilen Substanz, im Parenchym zu suchen und erst in zweiter Linie dem Bindegewebe und den Attributen des Muskels Aufmerksamkeit zu schenken. Die quergestreifte Muskelfaser enthält in ihrer dünnen, bei den atrophischen Vorgängen sehr wenig beteiligten Hülle, dem Sarkolemm, die quergestreiften, vielfach zu Säulchen (v. Kölliker) vereinigten Fibrillen und eine gewisse Menge Zwischensubstanz, das Sarkoplasma. Dicht unter dem Sarkolemm, zuweilen auch im Innern der Faser zwischen den Muskelsäulchen, liegen die Muskelkerne. Wie die Tätigkeit dieser Elemente im Leben wohl eine verschiedene ist, so verhalten sie sich auch verschieden bei den durch Nervenläsion verursachten Atrophieen. Fürs erste sind von größter Bedeutung die dabei in der kontraktilen Substanz selbst auftretenden Veränderungen in den verschiedenen Formen der hier beobachteten Atrophieen.

1. Struktur der kontraktilen Substanz: Muskelfibrillen und Sarkoplasma. Längs- und Querstreifung.

Über die aktive Beteiligung der Fibrillen, der Interfibrillärsubstanz und des Sarkoplasmas an dem Vorgang der Muskelkontraktion herrscht noch keine allgemein gültige Lehre trotz der vielen Mühe, die von den berufensten Forschern schon auf dieses Gebiet verwendet worden ist. (Vgl. das übersichtliche Referat von Heidenhain [77].)

Schiefferdecker hat jüngst die Ergebnisse sorgfältigster Messungen über das Verhältnis der Gesamtmasse der Fibrillen in einer Muskelfaser zur Gesamtmasse des Sarkoplasmas mitgeteilt und fand dabei die Fibrillenmasse verhältnismäßig gering. Außerdem glaubte er die Anordnung der Fibrillen in der Muskelfaser in Form der Säulchenfelderung, Reihenfelderung oder Fibrillenfelderung nicht als eine sehr feste und beständige ansehen zu müssen. Heidenhain hält eine gleichmäßige Verteilung der Fibrillen auf dem Querschnitt für unwahrscheinlich und glaubt, daß immer eine Anordnung in Cohnheimscher Felderung auf dem Querschnitt oder zu Bündeln — Muskelsäulchen v. Köllikers — im Längsbild vorhanden sei. Die Schwierigkeiten der Messung von Fibrillen und Sarkoplasma nehmen natürlich zu mit der Abnahme der Faserbreite, mit Eintreten auch der geringsten Änderungen im Plasma, Dinge mit denen bei der neurogenen Muskelatrophie zu rechnen ist. Ich habe darum Messungen und Zählungen der Fibrillen, wie sie bei normalen Präparaten oder bei funktioneller Hypertrophie auch schon die hübsche Methode Morpurgos ermöglichte, nicht ausgeführt. Ich möchte für meine Zwecke das Hauptgewicht darauf legen, daß die Struktur der kontraktilen Substanz, soweit wir darüber heute ein Urteil haben, durch drei Momente im mikroskopischen Bilde gewissermaßen gewährleistet ist:

1. Die Querstreifung, und zwar scheint für die Säugetiermuskeln der Nachweis der Streifen Q und J (nach Heidenhains bzw. Rollets Nomenklatur, das heißt die Sonderung in anisotrope und isotrope Substanz genügend. Diese beiden Streifen, das helle und das dunkle Querband, lassen sich dank ihrer verschiedenen Dichte, ihres verschiedenen Wassergehalts, nicht nur im frischen Präparat schon mit einfachen optischen Hilfsmitteln erkennen, sondern sie lassen sich auch färberisch, mit sauren Anilinfarben, besonders aber nach Behandlung mit Metallbeizen, am besten mit Hämatoxylineisenlack und Vergoldung darstellen.

2. Die geordnete Querverbindung der einzelnen Fibrillen untereinander, die nach anatomischen Untersuchungen sicher besteht, auch neuerdings wieder durch Schiefferdecker bestätigt wurde und durch die Krauseschen Grundmembranen, die resistenten, elastischen, die ganze Breite der Faser durchlaufenden und wahrscheinlich am Sarkolemm haftenden Streifen Z hergestellt wird.

3. Die klare Scheidung von Muskelfibrillen oder -säulchen und Sarkoplasma in der Faser, wie sie im Längsschnitt die Längsstreifung, im Querschnitt die Cohnheimsche Felderung erweist.

Soweit man überhaupt in der Lage ist, aus morphologischen Tatsachen auf deren funktionelle Bedeutung Schlüsse zu ziehen, kann

man annehmen, daß der Muskel imstande ist, seiner spezifischen Leistung, der Kontraktion auf eine Erregung, zu genügen, wenn er die angeführten drei Zeichen im Bau seiner Fasern aufweist. Doch ganz abgesehen von solchen auf die Funktionsfähigkeit sich beziehenden unsicheren Vermutungen, muß man mit Sicherheit das Bestehen einer degenerativen Veränderung im Muskelgewebe, speziell in der kontraktilen Substanz, dem eigentlichen Parenchym, ablehnen, wenn die Struktur der Fasern in den angegebenen Grenzen nachweisbar erhalten ist.

Das ist in allen Graden von Muskelatrophie der Fall, die unsere Versuche ergeben haben. Querstreifung, Ordnung der Muskelfächer über die Breite der Faser hin, Cohnheimsche Felderung und fibrillärer Aufbau sind nicht nur in den normalen Muskeln und in den mit erhaltener spinaler Innervation gelähmten Muskeln sowie bei der durch Sehnenverpflanzung lokal verursachten Atrophie in der überwiegenden Mehrzahl der Fasern nicht im geringsten gestört, sondern sie sind auch in den von jeder Verbindung mit dem Rückenmark ausgeschlossenen Muskeln überall da noch mit voller Sicherheit nachzuweisen, wo überhaupt noch ein Rest von Muskelsubstanz zu finden ist. So sehen wir nach der Nervendurchschneidung auch am 129. Tage die Struktur der kontraktilen Substanz noch unverändert und wir finden am 286. Tage nach Beginn einer schlaffen Lähmung infolge von Exstirpation der betreffenden Rückenmarksabschnitte auch in den dürftigsten Überbleibseln der Muskeln, an Fasern die so dünn sind, daß sie die Breite ihrer Kerne nicht mehr erreichen, bei guter Konservierung und mit guten optischen Hilfsmitteln noch deutliche Querstreifung; an etwas breiteren Fasern der gleichen Muskeln sind auch die übrigen Kriterien für die Erhaltung der Faserstruktur nachzuweisen. Gerade in diesen Muskeln ist nichts von Zerfall der Fasern, von körniger Trübung, Fragmentierung des Faserinhalts u. s. f. zu sehen: es fehlen die Vakuolen, die Fetttröpfchen. Die kontraktile Substanz unterscheidet sich von der normal tätiger und innervierter Muskeln nur in der Breite der Fasern, der Primitivbündel. Ob die Verminderung der Breite mehr auf Rechnung der Sarkoplasmas oder der Fibrillen kommt, ob letztere nur an Masse oder auch an Zahl abnehmen, oder ob Sarkoplasma, Fibrillen und Interfibrillärsubstanz, wie mir nach meinen Präparaten scheint, in gleicher Weise sich an der Verminderung der kontraktilen Substanz beteiligen, das ist aus den Befunden nicht mit Sicherheit zu entnehmen. Auch gestatten die angewendeten Untersuchungsmethoden kein sicheres Urteil über die Länge der atrophischen Muskelfasern. Da man z. B. in den Präparaten von Hund K. die dünnsten Muskelfasern über lange

Strecken hin verfolgen kann, steht die Längenabnahme auch in diesen fortgeschrittenen Stadien neurogener Atrophie anscheinend in keinem Verhältnis zur Breitenabnahme. Endlich mag noch hervorgehoben werden, daß auch das Verhalten der Muskelfasern gegen Farbstoffe, im besonderen bei Anwendung des van Giesonschen Verfahrens sich in den atrophischen Fasern nicht ändert. Ausnahmen werden im folgenden noch zu erörtern sein. Auch Ricker und Ellenbeck fanden nach Neurektomie des Ischiadicus bei Kaninchen, die sie bis zum 125. Tage nach der Operation am Leben erhielten, die Querstreifung wohl erhalten und ähnliche Befunde sind auch bei peripherischen Paralysen des Menschen mehrfach erhoben worden. In den frisch zerzupften Fasern der nach Nervenresektion atrophisch gewordenen Muskeln von Hund F und G war da und dort eine Unregelmäßigkeit in der Querstreifung, eine Verschiebung zu sehen, die den Anschein hätte erwecken können, daß hier die im normalen Muskel so erstaunlich ausgerichtete Querordnung der Muskelfächer durch den Vorgang des Muskelschwundes gestört worden wäre. In den gut konservierten und gefärbten Schnittpräparaten sind solche Bilder einer winkligen oder zackigen Querstreifung nicht zu finden. Ich darf daher wohl annehmen, daß die Veränderungen im Zupfpräparat durch Schädigungen der Fasern beim Zerzupfen entstanden sind, was umso leichter erklärlich ist, da die atrophischen Muskeln wegen ihres vermehrten Gehalts an Bindegewebe und der verringerten Faserbreite viel schwerer als die normalen, namentlich im frischen Zustande, in einzelne Fasern sich zerzupfen lassen.

Bei wohlgelungener Färbung möchte man den Eindruck gewinnen, als ob bei Hund F in den Schnitten der linken Ischiadicusmuskulatur die Streifen Q verschmälert seien, die Streifen I breiter, das ganze Muskelfach etwas weniger hoch als im gesunden und im spastisch gelähmten Muskel, welch letztere beide sich in der Anordnung der Querstreifung gleichen. Da aber solche Unterschiede auch an Schnitten des gleichen Muskels infolge von Kontraktionswellen oder auch nur durch Variieren der Extraktion der Farbe beim Differenzieren der Eisenhämatoxylinpräparate entstehen können, möchte ich diesen Differenzen keine besondere Bedeutung beimessen. Wie Stier und Löwenthal habe ich in den atrophischen Muskeln, welcher Art Lähmung diese auch im Leben gezeigt hatten, die Längsstreifung etwas schärfer hervortretend als im gesunden Muskel gefunden. Hierzu muß aber angeführt werden, daß die Muskelfasern des Hundes stets eine etwas deutlichere Längsstreifung aufweisen als die menschlichen Leichen entstammenden Präparate. Ich möchte nach meinen Präparaten es noch nicht entscheiden, ob dieses Hervortreten der Längs-

streifung, die im atrophischen Muskel auch feiner erscheint als im gesunden, auf einer Verminderung der Fibrillenmasse oder -anzahl mit relativ stärkerem Überwiegen der interfibrillären Substanz beruht, oder ob nur das Zusammendrängen einer größeren Fibrillenmenge im kleineren Raum der verschmälerten Faser unter Abnahme des Sarkoplasmas und der Fibrillenmasse den Eindruck einer stärkeren Längsstreifung macht, ohne daß die Streifen selbst deutlicher geworden wären. Was ich bei guter Färbung sah, ließ mich mehr letzteres vermuten. Wenn Sarkoplasma und Fibrillen gleichmäßig abnehmen, wird in der so verschmälerten Faser die Längsstreifung scheinbar reicher und zugleich feiner. Jedenfalls habe ich nie etwas von einer Längsspaltung der Fibrillen sehen können. Genauere Kenntnis von diesen feineren Veränderungen in der Muskelfaser bei der einfachen Verminderung ihrer Breite müssen weitere histologische Untersuchungen erst erbringen. Nach den prächtigen Färbungen, die Heidenhain vom Herzmuskel des Menschen darzustellen vermochte, darf man mit einer ähnlichen Technik auch Aufklärung über die Struktur atrophischer Skelettmuskeln bei Säugetieren erwarten.

Dichotomische Teilung und Anastomosenbildung der Muskelfasern, wie sie kürzlich wieder Schiefferdecker ausführlich beschrieben hat, ist auch in meinen Präparaten nicht selten nachweisbar, hat aber nicht die pathologische Bedeutung, die man ihr früher beilegte. In vielen meiner Muskelschnitte ist eine gröbere oder feinere Schlängelung der Muskelfasern als recht störend im mikroskopischen Bilde aufgefallen. Diesen Schlängelungen hat Schradieck bei seinen Untersuchungen über die Muskelveränderungen nach Tenotomie besondere Aufmerksamkeit geschenkt. Ich fand sie verhältnismäßig geringgradig bei dem nach Sehnenverpflanzung erschlafften Muskel, viel stärker in ganz gesunden Muskeln und auch in den Muskeln, deren Nerv nach der Durchschneidung des Rückenmarks nicht reseziert war. Zuweilen sieht man eine Faser über lange Strecken hin in gleichmäßigem Zick-Zackverlauf. Daß es sich hier um eine Erschlaffung der Muskelfasern nach Wegfall der natürlichen Spannung des Muskels durch dessen Lösung aus dem Körperverband handelt, hat schon Ed. Weber erkannt. Ob die Schlängelung in größeren oder kleineren Wellen fixiert wird, hängt wohl nur von mechanischen Bedingungen ab; durch Aufspannen des Muskels vor Lösung seiner Verbindungen mit dem Skelett kann man sie vermeiden. Mit den atrophischen Zuständen steht diese postmortal auftretende Formveränderung in keinem Zusammenhang und sie wurde hier nur erwähnt, weil in dünneren Schnitten, die von einem solchen gewellten

Faserband beispielsweise nur die Wellenberge treffen, eine Fragmentierung der Fasern vorgetäuscht werden kann. Solche Bilder sind schon als pathologische Veränderungen gedeutet worden, aber man hat auch früher schon (Löwenthal u. a.) davor gewarnt.

Nun sind aber doch in den Versuchsberichten mehrfach Veränderungen der kontraktilen Substanz angegeben, die mit dem, was bisher von dem Erhaltenbleiben der Faserstruktur gesagt wurde, in Widerspruch zu stehen scheinen. Das Verhältnis zwischen dem qualitativen und quantitativen Auftreten solcher Veränderungen zu der Art und dem Grade der Muskelatrophie ist ein so wechselndes und inkonstantes, daß dadurch schon Zweifel an der degenerativen Natur dieser Veränderungen wach werden. Im folgenden wird sich zeigen lassen, daß solche Veränderungen der kontraktilen Substanz nicht mit zum Wesen der hier betrachteten Muskelatrophieen gehören, auch nicht Begleiterscheinungen derselben sind, sondern unter ursächlichen Bedingungen entstehen, die weder von der Innervation der Muskeln noch von deren Tätigkeit im Leben in irgend einer Hinsicht abhängig sind.

2. Die scheinbar degenerativen Veränderungen der kontraktilen Substanz: Wachsartige oder hyaline Degeneration. Scheinbare Hypertrophie der Muskelfasern.

In den Versuchsberichten sind bei der Beschreibung des mikroskopischen Befundes meist unter der Bezeichnung „gequollene Fasern oder Faserabschnitte" mehrfach Strukturbilder von Muskelfasern angeführt, die von dem bereits besprochenen Aussehen der Fasern mit unveränderter, höchstens verminderter, kontraktiler Substanz sich wesentlich unterscheiden. Ich unterlasse es, alle Einzelheiten und Variationen dieser oft seltsam genug zwischen den unveränderten Fasern sich ausnehmenden Strukturen hier zu wiederholen. Trotz der nach der Schnittrichtung und auch nach der Intensität der Veränderung in mannigfacher Vielfältigkeit sich bietenden Bilder, scheint es sich doch stets um den gleichen Vorgang zu handeln: eine scheinbare Homogenisierung der kontraktilen Substanz, zuweilen mit Schrumpfung, meistens mit Verbreiterung oder Aufquellung derselben verbunden, die oft auch zu einer Lageveränderung des Faserinhalts geführt hat. Diese Formveränderungen haben aber selten größere Ausdehnung gewonnen. Wenn auch einzelne Fasern,

was sich in den Schnitten schwer kontrollieren läßt, vollkommen umgewandelt sein mögen, so findet man doch häufiger nur verhältnismäßig kurze Abschnitte der Fasern verändert, während der übrige Teil derselben gut erhaltene Strukturen zeigt. Zuweilen allerdings liegen in einer Faser mehrere, oft verschieden lange Abschnitte homogenen opaken Aussehens hintereinander, stets wieder durch unversehrte Faserstrecken miteinander verbunden. Es finden sich Übergänge von leichten spindelartigen kurzen Auftreibungen der Fasern bis zu kurzen breiten scharf abgegrenzten Trommeln (Ricker) und langen breiten Zylindern. Ein besonderes Merkmal dieser Abschnitte ist die starke Färbbarkeit mit Kernfarbstoffen. Auch beim Vergolden nehmen sie fast stets eine undurchsichtige Färbung an, mit Eisen- oder Chromhämatoxilinlack färben sie sich gleichfalls intensiv und diffus und geben die Farbe bei der Differenzierung nur sehr schwer wieder ab. Die Muskelfibrillen scheinen am Beginn einer solchen Auftreibung etwas auseinander gedrängt zu sein, man kann sie aber oft noch über die veränderte Stelle hin verfolgen; ebenso ist die Querstreifung stellenweise noch weit bis in den gequollenen Abschnitt hinein zu sehen, an anderen Stellen verdeckt freilich die satte Färbung jede Struktur. Gegen den normalen Faserabschnitt hin grenzt sich der veränderte gewöhnlich scharf, oft bogenförmig konkav oder konvex ab. Oft liegt aber zwischen dem Ende des „gequollenen" Stückes und dem Anfang des unveränderten längs- und quergestreiften noch eine mehr oder weniger große aufgehellte Zone, in der die Fibrillen zum Teil noch erhalten sind, zum Teil (oft auch alle) abgerissen unvermittelt enden und an Stelle des Sarkoplasmas ein leerer, bzw. früher mit Flüssigkeit gefüllter Raum, da und dort mit einigen krümeligen Einlagerungen, tritt. Die Muskelkerne sind an diesen Abschnitten nicht anders als an den normalen, höchstens manchmal auch etwas gequollen, durch die Verbreiterung der Faser an der betreffenden Stelle, die auch die benachbarten Fasern zur Seite drängt, nach der Richtung des normalen Faseranteils hin verschoben oder durch ein ungleichmäßiges Vordrängen des stellenweise vom erhalten gebliebenen resistenten Sarkolemm eingeschnürten Faserinhalts in eine Einbuchtung desselben nach der Mitte der Faser hingedrängt. Letzteres sieht man besonders schön an Querschnitten. Es gibt auch Fasern, die durch schmale unweit voneinander liegende homogene Scheiben im Längsschnitt wie gebändert aussehen. Die Querschnitte der veränderten Faserabschnitte haben bei vollkommener Ausbildung der Umwandlung des Faserinhalts ein sehr charakteristisches Aussehen. Sie sind über-

mäßig groß, im Gegensatz zu den normalen Fasern abgerundet, durchaus nicht besonders kernreich und zeigen an Stelle der Cohnheimschen Felderung entweder ganz homogenes Aussehen bei diffuser Färbbarkeit, oder Spalten und Spältchen im Innern, auch einzelne verhältnismäßig große glänzende körnige Einlagerungen. Nicht häufig befindet sich in unseren Präparaten auch in einem der größten gleichmäßig gefärbten Faserquerschnitte eine Vakuole, so daß der betreffende Querschnitt wie ein breiter, etwas unregelmäßig gestalteter Ring aussieht. Vorsichtig differenzierte Eisenhämatoxylinpräparate zeigen auch an den großen, gequollenen Querschnitten die Fibrillenquerschnitte merklich auseinander gedrängt. Auf die Osmiumwirkung in diesen Fasersegmenten komme ich weiter unten zu sprechen. Eine Zerklüftung der homogenen Faserstücke ist nur sehr selten in meinen Präparaten zu sehen; hier und dort finden sich freilich Querrisse, die nicht immer durch die ganze Breite der Faser gehen, auch Lücken oder Einbuchtungen am Rande unter dem Sarkolemm. Je nach der Schnittrichtung oder dem Übergreifen der Veränderung auf die normalen Faserteile kann man im Querschnitt homogene Substanz neben oder inmitten unveränderter sehen.

Solche und ähnliche Befunde sind bei Atrophie und Erkrankungen der Muskeln bis in die letzte Zeit vielfach beschrieben und auch abgebildet worden; meist hat man sie in Anlehnung an Zenkers grundlegende Arbeit über die Veränderungen der willkürlichen Muskulatur im Typhus abdominalis als degenerative Erscheinungen gedeutet. Daß diese sogenannte „wachsartige Degeneration" auch bei Säugetieren (Kaninchen) an den dem eben getöteten Tier entnommenen Präparaten zu sehen ist, hat Zenker selbst beobachtet und glaubte, daß die Veränderungen in diesem Falle nur als durch den mechanischen Reiz bedingte unregelmäßige Zusammenziehungen der noch kontraktilen Muskelfasern gedeutet werden können. Erb (36) hat dann durch eine Reihe exakter Versuche zu zeigen vermocht, daß die „wachsartige Degeneration" an allen gesunden Muskeln auftreten kann, sobald diese verletzt worden sind. Diese Veränderung der Muskelfasern zeigt sich an verletzten Muskeln sowohl, wenn man sie aus dem Körper nimmt — allerdings erst nach einer bestimmten Zeit des Verweilens in indifferenten Lösungen — als auch, wenn man sie im lebenden Körper beläßt. Sie sind nach Erb die Folge eines der Totenstarre ähnlichen, wenn nicht mit ihr identischen Gerinnungsvorganges. Weiterhin hat Erb auseinandergesetzt, daß es pathologisch veränderte Muskeln gibt, „in welchen nach dem Tode in unverletzten Fasern dieselbe Veränderung eintritt. — Auch hier wird aber die Degeneration erst durch die Totenstarre hervor-

gerufen. Die „wachsartige Degeneration“ ist in diesen Fällen Leichenerscheinung.“ Es scheint, daß Erb dabei die Bedeutung der wachsartigen Degeneration in den durch Nervenschädigung gelähmten Kaninchenmuskeln, in denen er sie von der dritten Woche nach der Nervenläsion ab postmortal besonders reichlich finden konnte, überschätzt hat. Bei den Versuchstieren, die er in dieser Mitteilung und in seiner großen Arbeit über die peripherischen Paralysen anführt, waren die gelähmten Muskeln bis nach der Totenstarre, also auch bis zu der Zeit, da sie reichlich wachsartige Degeneration zeigten, doch nicht intakt geblieben, wenn auch die einzelnen gerade untersuchten Fasern unverletzt waren, denn unmittelbar nach dem Tode waren schon Proben zur mikroskopischen Untersuchung entnommen worden. Darauf hat schon Martini hingewiesen, der bei Kaninchen auch nach Nervendurchschneidung (8 Tage bis 4 Wochen nach der Operation) in den gelähmten Muskeln keine wachsartige Degeneration fand, wenn er sie bis nach Eintritt der Totenstarre unangetastet ließ. Auch erfahren wir aus Erbs Versuchsberichten nur, daß gleich nach dem Tode keine Degeneration zu entdecken war, nach längerer Zeit („24 Stunden später oder erst nach längerer Aufbewahrung in doppeltchromsaurem Kali“) sich die wachsartig degenerierten Fasern um so häufiger fanden, je mehr Zeit seit der Nervenläsion (bis zu 4 Wochen) verstrichen war. Es läßt sich daraus nicht entnehmen, ob diese Zunahme der wachsartig degenerierten Fasern über 24 Stunden hin nach dem Tode, also auch noch während und nach der Starre fortschreitet oder schon nach einem bestimmten Zeitabschnitt aufhört, d. h. ob zu dem Eintreten der eigenartigen Veränderung in der Faser noch Lebensvorgänge notwendig sind oder nicht. Gerade die Beobachtung, daß sich die wachsartige Degeneration auch in paralytischen Muskeln nicht findet, wenn man die Totenstarre abwartet, ehe man die Muskeln überhaupt berührt, unterstützt die Ansicht, daß eine gewisse Reaktionsfähigkeit bzw. Kontraktionsfähigkeit des Muskels bei der Bildung der wachsartigen Formen unerläßlich ist. Erb sagt, „es kann der aktiven Kontraktion der Muskelfasern wohl keine hervorragende Rolle bei dem Entstehen der wachsartigen Degeneration zugeschrieben werden“ und stützt sich auf die Beobachtung, daß bei Fröschen, denen 24 Stunden vorher durch Quetschung des Nerv. ischiadicus die Unterschenkelmuskulatur vollständig gelähmt worden war, nach Verletzung des Wadenmuskels in den verwundeten Fasern sich die exquisiteste Degeneration zeigte. Es ist aber doch zu berücksichtigen, daß in einem durch Nervenschädigung willkürlich gelähmten Muskel die mechanische Erregbarkeit nicht vor Ablauf vieler Wochen erloschen ist und daß ein Eingriff, wie das Ausschneiden

eines Muskelstückchens, in dem betreffenden Muskel durch das Einschneiden, die Zerrung, den Luftkontakt wohl in einer großen Zahl von Fasern Kontraktionen auslöst. Solche Kontraktionen haben beim Zustandekommen der sog. wachsartigen Degeneration auch bei den erwähnten Kaninchen Erbs mit Nervenlähmung eine gewisse Bedeutung, da dort die erste Entnahme von Muskelproben den Reiz abgab für das Auftreten von Kontraktionen und deren Folgeerscheinungen in den alsdann erst in Starre übergehenden Muskeln. Es darf darum nicht Wunder nehmen, wenn wir die Folgen dieser Kontraktionen an einem noch reaktionsfähigen, aber schon absterbenden Muskel besonders reichlich entwickelt sehen, dessen elektrische und mechanische Erregbarkeit trotz oder gerade infolge des Verlustes der motorischen Nervenerregung (s. u.) gesteigert ist, wie es Erb (37) um dieselbe Zeit durch seine klassischen Untersuchungen für die peripherischen Neuroparalysen in der 2. bis 4. Woche nach der Nervenschädigung erwiesen hat.

Die Kontraktion der überlebenden Muskelfaser allein macht aber nicht die beschriebenen Veränderungen. In gut konservierten Präparaten sieht man die natürlichen „Kontraktionswellen" zuweilen als sanft anschwellende Verdickungen mit wohlerhaltenen Querstreifen fixiert. Solche Kontraktionsknoten zeigen jedoch keine erheblichen Strukturveränderungen, man kann die Verbreiterung der Fasern durch vergleichende Messung der Höhe der Querstreifen nach Auerbach mit Umrechnung nach einer bestimmten Formel auf das reguläre Breitenmaß der erschlafften Faser zurückführen. Auch in meinen Präparaten von normalen und gelähmten Muskeln sind solche fixierte Kontraktionswellen ohne Umbildung der kontraktilen Substanz, ohne wesentliche Änderung der Färbbarkeit zu sehen.

Die als wachsartige Degeration beschriebenen Strukturveränderungen entstehen nur, wenn zu dem Kontraktionsvorgang noch ein anderer Faktor tritt, nämlich die wahrscheinlich der Totenstarre gleichartige Gerinnung der kontraktilen Substanz bzw. des Sarkoplasmas. Daß die wachsige Veränderung vorzugsweise das Sarkoplasma betrifft, geht daraus hervor, daß sich nicht selten die Fibrillen mit ihrer Querstreifung in den veränderten Faserabschnitten darstellen lassen. Dies hat auch Ricker hervorgehoben. Kommt nun in einer noch reaktionsfähigen Muskelfaser im Augenblick einer Kontraktion das Muskelplasma an umschriebener Stelle zur Gerinnung oder Starre, so wird diese Stelle als ein unnachgiebiger Pfropf in der verkürzten und verbreiterten Form beharren, während die noch lebenden Teile der Faser vermöge ihrer größeren Nachgiebigkeit und

Elastizität auf die vorherige Länge und Breite erschlaffend zurückkehren. Das elastische Sarkolemm wird sich bis zu einem gewissen Grade den Formveränderungen anpassen können, sind diese zu stark, so reißt es an einzelnen Stellen ein. Die Fibrillen halten den Zug schon weniger gut aus und reißen in den meisten Fällen ab. Das nicht geronnene Sarkoplasma zieht sich von dem geronnenen Abschnitt zurück und dadurch entstehen die vielfach zu beobachtenden Aufhellungen und Lücken an der Grenze zwischen erhaltener und wachsartig veränderter Substanz.[1]) Denkt man sich den Fall, daß das Sarkoplasma in der Peripherie früher starr wird als im Zentrum der Faser, so werden die verschiedenartigsten Querschnittsbilder entstehen können. Wenn die zentralen Abschnitte der Fasern zu einer Zeit, wo die Zirkumferenz derselben schon völlig erstarrt ist, abreißen und dem elastischen Zug der erhaltenen Fibrillen nach der Richtung des intakten Faserabschnittes hin folgend zurückschnurren, so können Lücken im Innern der gequollenen Faserteile (Vakuolen) entstehen. Meist sind die wachsartig veränderten Stellen breiter als die normalen. Daß die Muskelfasern aber bei der einfachen Totenstarre an Breite abnehmen, ist durch Messung von Hauck beobachtet, neuerdings von Schiefferdecker bestätigt worden. Erst mit dem Nachlassen der Starre, mit der Lösung des geronnenen Plasmas nimmt die Faserbreite wieder etwas zu. Ein Muskel, der ohne Reizeinwirkung während des Absterbens im Körperverbande bis zur vollen Ausbildung der Starre verbleibt, die, wie Bierfreund gezeigt hat, nicht alle Fasern gleichzeitig befällt, wird keinerlei umschriebene Faserveränderungen zeigen, da hier der Gerinnungsprozeß sich allmählich über die ruhende Faser ausdehnt und die geronnenen Massen nicht in ihrem Entstehen durch Formveränderungen der Fasern zusammengepreßt und disloziert werden. In einem Muskel aber, der nach einer Verwundung im lebenden Körper verbleibt, ist die traumatische Schädigung neben manchen anderen Einflüssen (Eintrocknung, Luftzutritt, Temperaturdifferenzen) einerseits das auslösende Moment für die oft schon makroskopisch sichtbaren Kontraktionen, andererseits gleichzeitig die Ur-

[1]) Diese Verschiebung des Sarkoplasmas kann anscheinend noch klarer hervortreten, wenn dasselbe durch Einlagerung von Fett gewissermaßen einen Indikator für seine Form- und Konsistenzveränderung erhält. So berichten Knoll und Hauer von Taubenmuskeln nach Phosphorvergiftung, daß „Wülste an den dünnen Fasern in den Schnittpräparaten auch bei hochgradiger Verfettung der betreffenden Fasern in der Mitte nahezu homogen erschienen, während die Fettröpfchen sich an den Übergangsstellen zu dem nicht kontrahierten Faserteil angehäuft zeigten, so daß der schon von G. R. Wagener ausgesprochene Gedanke nahe liegt, daß bei Bildung jener Wülste die interfibrilläre Substanz aus dem kontrahierten Teile verdrängt wird".

sache für die in allen der Wunde nächstgelegenen Muskelfasern eintretenden Gerinnungsvorgänge, das Absterben der Muskelfasern an der betreffenden Stelle. So beschreibt Marchand das Verhalten des Muskels nach einfacher Kontinuitätstrennung im mikroskopischen Bilde folgendermaßen: „Die Fasern zeigen angeschwollene Enden und etwas unregelmäßige Verdickung im Bereich der Gerinnung; hier ist die Querstreifung geschwunden; die Faserenden sind infolge der Verdickung dicht aneinander gedrängt und quellen etwas pilzförmig hervor. Im weiteren Verlauf lockert sich der Zusammenhang mit den noch erhaltenen Teilen der Muskelfasern; die Sarkolemmschläuche kollabieren, indem sich die noch lebenden Teile zurückziehen." und sagt von dem makroskopischen Verhalten durchtrennter Muskeln, daß es sich lediglich um die Gerinnung und das Absterben der kontraktilen Substanz infolge der Durchtrennung der Muskelfaser handelt. Nach seinen Ausführungen beschränkt sich nach einem glatten Schnitt die Veränderung auf die an die Durchschneidung angrenzende Strecke der Faser, „die Muskelkerne brauchen nicht in diesem ganzen Bereiche zugrunde zu gehen; vielmehr zeigt sich hier wie auch in anderen Fällen von sog. wachsartiger Degeneration der kontraktilen Substanz eine gewisse Unabhängigkeit der Kerne von dieser".

Ist einmal durch das Zusammenwirken von Kontraktionserscheinungen und Absterben der Faser in gewissen Strecken derselben die beschriebene Veränderung der kontraktilen Substanz eingetreten, so können sich diese Umlagerungen auch nicht mehr ausgleichen, wenn die übrigen Faserteile vollends absterben. Darum wurden sie von Erb auch nach längerem Abwarten, während oder nach völliger Ausbildung der Totenstarre gefunden. Unter der Einwirkung der Körpersäfte oder der zur Untersuchung dienenden Medien verändern sich vielmehr die erst gewonnenen Faserabschnitte mehr und mehr, indem sie je nach der Beschaffenheit der sie umspülenden Flüssigkeiten aufquellen (besonders in dünnen Kochsalzlösungen, wovon ich mich mehrfach selbst überzeugen konnte), Risse und Spalten bekommen und endlich schollig zerfallen oder auch schrumpfen. Daraus ergeben sich dann wieder vielfach variierte Formen, die jedoch mit der Entstehung der Veränderungen nicht mehr in direkten Zusammenhang zu bringen sind, auch in meinen Präparaten entsprechend der technischen Vorbereitung nur ausnahmsweise vorkommen. Bei Präparaten, die wie die meinigen, bald nach der Entnahme aus dem Körper in überlebendem oder absterbendem Zustande in Fixierflüssigkeiten kommen, spielt zweifellos die Einwirkung der Reagentien auf die Muskelfasern durch Anregung von Kontraktionen in der absterbenden kontraktilen Substanz und durch den

quellenden oder schrumpfenden Einfluß der Flüssigkeiten auf die schon vorhandenen Formveränderungen eine nicht zu unterschätzende Rolle. Ungemein lehrreich sind in dieser Hinsicht die Untersuchungen und Abbildungen J. Schaffers, der unter Hinweis auf die Arbeiten Exners, Rolletts, Knolls und anderer Autoren eine genaue Beschreibung der in Frage stehenden Gebilde (von Exner Dauerkontraktionen, von Rollett Schrumpfkontraktionen, von ihm selbst Verdichtungsstellen, -knoten, -scheiben oder -streifen benannt) gibt und auch ihr Verhalten gegen Farbstoffe studiert hat. Die abnorm starke Färbbarkeit der wachsartig veränderten Stellen hat auch Strahl nach Karmininjektionen beobachtet und sie als ein Zeichen des Abgestorbenseins der betreffenden Fasern gedeutet. Schaffer erwähnt auch (S. 40) die traumatische Entstehung der Verdichtungsknoten an folgender Stelle: „Daß Traumen, die den noch reaktionsfähigen Muskel treffen, die Entstehung solcher in Kontraktion oder einem derselben ähnlichen Zustande absterbender Stellen zur Folge haben, geht am deutlichsten daraus hervor, daß man an Muskelstückchen, die man aus dem noch reaktionsfähigen Muskel herausschneidet und in die Erhärtungsflüssigkeit bringt, gerade an den Schnittstellen zahlreiche solche Kontraktionsknoten findet." Es ist das Verdienst Fr. Picks, diese Befunde auch für die Betrachtung neuropathologischen Materials in Anwendung gezogen zu haben. Er brachte zur Beurteilung einschlägiger Befunde bei progressiver Muskelatrophie in Erinnerung, daß manche von den Neurologen bisher als pathologisch gedeuteten Strukturbilder der Muskelfasern von den Anatomen in normalen Muskeln gefunden und als Veränderungen erkannt worden sind, „welche zwar nur an noch lebenden Muskelfasern durch den Einfluß der Reagentien entstehen aber schon den Charakter eines Absterbens an sich tragen". Trotzdem tauchen immer wieder die von Schaffer u. a. genau beschriebenen und wohl auch richtig gedeuteten Bilder als Entdeckungen neuer Muskelerkrankungen bei Nervenkrankheiten und Konstitutionsleiden auf, wie die letzte Mitteilung Schaffers (182) über diesen Punkt zu Martinottis Bericht über Muskelveränderungen bei der Akromegalie zeigt, die mit den Worten schließt: „Eine lange Reihe von Irrtümern in der Muskelhistologie zeugt dafür, wie schwer es ist, beim Studium normaler Skelettmuskeln normale Strukturen von scheinbaren, durch Reagentieneinwirkung hervorgerufenen, auseinanderzuhalten. Um so vorsichtiger muß man in der Annahme pathologischer Veränderungen sein, besonders wenn man auf Grund lebend fixierter Muskelfasern urteilt".

In ähnlichem Sinne haben sich früher schon Oppenheim und

Siemerling ausgesprochen, die allerdings die Ursache der Veränderungen im lebend exzidierten Muskel weniger dem Einfluß der Reagentien als der Verkürzung des Muskels zuschreiben, da sie, ohne jedoch auf die feineren Veränderungen des Plasmas genauer einzugehen, in vorsichtig aufgespannten Muskeln die Abnormitäten weit weniger ausgeprägt fanden.

Bei den in meinen Präparaten zu findenden Veränderungen der kontraktilen Substanz ist meines Erachtens ausnahmslos an eine pathologische, durch irgendwelche im Leben schon bestehende Erkrankung der Muskelfaser bedingte Erscheinung nicht zu denken. In allen vorkommenden Variationen sind diese homogen aussehenden, stark färbbaren und meistens verbreiterten, darum auch bei oberflächlicher Betrachtung namentlich im Querschnitt leicht eine Hypertrophie vortäuschenden Faserabschnitte lediglich der Ausdruck einer an der noch erregbaren aber doch schon im Absterben begriffenen Muskelfaser vor sich gehenden Zusammenziehung, deren Strukturbild durch die in Anwendung gebrachte Zusatz- oder Fixierflüssigkeit teils unverändert erhalten, teils noch weiter verändert wird. Im wesentlichen entstehen also die „gequollenen Faserabschnitte" infolge eines erst nach dem Universaltode des Tieres an der überlebenden Muskulatur durch den Reiz und die Schädigung des Freilegens und Zerstückelns der Muskeln hervorgerufenen Zusammenwirkens von Kontraktion und Gerinnung in der zunächst an einzelnen Stellen starr werdenden kontraktilen Substanz. Dabei macht sich die Gerinnung vorzugsweise im Sarkoplasma, der Kontraktionsvorgang durch die aktive und passive Beteiligung der Fibrillen geltend. Wir haben es hier in gewissem Sinne mit Kunstprodukten zu tun, die aber ihre Entstehung nicht allein einer Einwirkung unserer Maßnahmen auf das tote Material verdanken, sondern auch dem Einfluß derselben auf die letzte, agonale Lebenstätigkeit des zu untersuchenden Organs. Es ist längst bekannt, wie sehr die Kontraktilität der überlebenden glatten Muskulatur bei der Anfertigung histologischer Präparate, z. B. des Darms, sich störend bemerkbar machen kann. Ebenso aber wie die glatte Muskulatur zeigt auch die quergestreifte eine unter verschiedenen Umständen in verschiedenem Grade ausdauernde Lebenszähigkeit. Alle zu einer Beschleunigung bzw. Verzögerung des Eintritts der Totenstarre führenden Faktoren sind hier in Betracht zu ziehen. Es ist daher nicht nur bei der histologischen Beurteilung der dem Lebenden entnommenen Muskeln Vorsicht geboten, sondern es ist auch unzulässig, den durch eine Leichensektion gewonnenen Muskelbefunden eine patho-

logische Deutung zu geben, wenn man nicht genaue Kenntnis davon hat, ob der betreffende Muskel zur Zeit der Entnahme schon totenstarr war oder nicht. Dies wird durchaus nicht immer leicht zu beurteilen sein, namentlich wenn es sich um isolierte Lähmungen, z. B. in einem einzelnen Nervengebiet handelt, denn wir wissen, daß in den gelähmten Muskeln die Starre später eintritt als in den gesunden Muskeln des gleichen Individuums, und daß wiederum die roten Muskelfasern später erstarren als die weißen.

Immer aber stirbt anscheinend die Nervenfaser vor der Muskelfaser unter Einbuße ihrer Erregbarkeit bzw. Leitungsfähigkeit ab. Darum haben wir in einem je nach den äußeren Umständen verschieden gelegenen Zeitpunkte nach dem Tode des Tieres auch in den während des Lebens in jeder Hinsicht gesunden Muskeln einen Zustand, der dem eines Muskels in der 2.—4. Woche nach Resektion seines motorischen Nerven gleicht, d. h. der Nerv ist dann abgestorben und unerregbar mit mechanischen Reizen und elektrischen Strömen, der entnervte Muskel dagegen lebt noch und zeigt gesteigerte mechanische und erhaltene elektrische Erregbarkeit, besonders bei Anwendung des galvanischen Stroms, mit trägen, wurmförmig über den Muskel hinziehenden Kontraktionen. Die faradische Erregbarkeit des Muskels nimmt nach dem Tode ziemlich rasch ab, verschwindet aber erst kurze Zeit vor dem Verlust der tetanischen Reaktion des absterbenden Muskels auf den konstanten Strom. Wenn man nach Freilegung des Muskels abwartet, bis sich die Erregbarkeit der Muskulatur verändert und das Absterben derselben schon begonnen hat, und dann erst die Muskelfasern mikroskopisch untersucht, so findet man bei gleichmäßig sorgfältiger und rascher Präparation ohne Zusatzflüssigkeit sofort reichlich das Bild der sog. „wachsartigen Degeneration" vertreten, während ähnliche Veränderungen in dem unmittelbar nach dem Tode dem Körper entnommenen Muskelpräparat zunächst noch nicht zu sehen sind, sondern sich erst unter dem Mikroskop allmählich entwickeln.

Folgender Versuch mag zur Beleuchtung dessen dienen:

Ein kleiner, kräftiger, 4jähriger, sehr beweglicher Hund wird mit Chloroform tief narkotisiert.

Um 6 Uhr 50 Minuten sind die Extremitäten sämtlich schlaff, die Atmung ist verlangsamt, der Herzschlag ist deutlich fühlbar. Der linke M. biceps femoris wird rasch freigelegt, er hat frisch dunkelrotbraune Farbe und zeigt keine fibrillären Zuckungen, die mechanische Erregbarkeit ist sehr gering, durch Beklopfen keine deutliche Kontraktion auszulösen. Faradische und galvanische Erregbarkeit gut, letztere mit blitzartigen K. S. Z. Mikroskopisch: frisch zerzupft: schöne Quer- und Längsstreifung, in vielen Fasern feinste Körnchen zu sehen, keine gequollenen Faserabschnitte.

Das Tier bekommt noch mehr Chloroform. Um 6 Uhr 55 Minuten Tod. Es steht das Herz still, nachdem die Atmung schon vorher aussetzte.

Der schon verletzte M. biceps femoris der linken Seite zeigt allmählich zunehmende fibrilläre Zuckungen und stärkere mechanische Erregbarkeit, er ist etwas blasser als vorher und reagiert auf den konstanten Strom mit ausgesprochen trägen Kontraktionen, ist aber faradisch noch erregbar.

10 Minuten nach dem Tode des Tieres wird der rechte M. biceps femoris freigelegt. Erst einige Sekunden nach der Entfernung der Hautdecke und des Unterhautfettgewebes zeigen sich immer reichlicher werdende fibrilläre Zuckungen. Die mechanische Erregbarkeit des Muskels ist lebhaft. Auf den konstanten Strom reagiert der Muskel mit deutlich träger K. S. Z., A. S. hat etwa den gleichen Effekt. Die faradische Erregbarkeit ist noch deutlich vorhanden, ebenso die galvanische und faradische Erregbarkeit vom Stamm des Nervus ischiadicus aus, bei galvanischer Reizung vom Nerven aus ziemlich kurze K. S. Z. im Muskel. Mikroskopisch: frisch: Längs- und Querstreifung meist gut erhalten, an einigen Fasern aber undeutlich (das Präparat entstammt den oberflächlichen Muskelschichten). Ferner finden sich deutlich aufgetriebene verbreiterte Faserabschnitte mit glänzenden feinen Körnchen, die auch sonst da und dort in den Fasern zu sehen sind.

20 Minuten nach dem Tode wird der rechte Ischiadicus durchschnitten und mit einem großen Stück des zugehörigen Biceps femoris aus dem Kadaver entnommen. Wenige Minuten später ist der freigelegte Nerv faradisch nicht mehr erregbar, während bei Reizung des Nerven mit aufsteigendem galvanischem Strom noch kurze K. S. Z. im Muskel eintreten. Eine halbe Stunde nach dem Tode ist der Nerv völlig unerregbar geworden, dagegen hat sich die Erregbarkeit des ausgeschnittenen Muskelstücks, abgesehen von dem trägen Charakter der galvanischen Zuckungen noch nicht verändert. Eine Stunde nach dem Tode sind die bis dahin, zuletzt freilich nur noch mit sehr starken Strömen zu erzielenden Kontraktionen auf die faradische Reizung in diesem Muskelstück erloschen, während die tetanischen Kontraktionen desselben mit dem konstanten Strom bei stetig steigender Stromstärke sich noch bis 8 Uhr 20 Minuten, also 1 Stunde 25 Minuten nach dem Tode auslösen lassen.

In dem mikroskopischen frischen Präparat dieses Muskelstücks ist die Querstreifung vielfach undeutlich geworden, es finden sich sehr zahlreiche gequollene Faserabschnitte.

Unterdessen ist die elektrische Erregbarkeit der am Kadaver verbliebenen Muskeln erloschen, soweit sie unbedeckt lagen, während die unter der Hautdecke oder unter großen Muskelpolstern gelegenen Muskeln noch erregbar sind. An den oberflächlichen, abgekühlten und sauer reagierenden Schichten sind keine Spontanzuckungen mehr zu sehen. Übrigens stellt sich die saure Reaktion schon vor dem Verschwinden der Erregbarkeit ein. Nachdem das Abdomen eröffnet und die Eingeweide herausgenommen worden, macht sich um die angegebene Zeit (8 Uhr 20 Minuten) die Totenstarre auch schon durch die Steifigkeit der Glieder bemerkbar und zwar zuerst in dem zu Anfang der Untersuchung verletzten linken Hinterbein. Der Herzmuskel ist eine Stunde nach dem Tode schon ganz unerregbar.

Um 9 Uhr 15 Minuten (2 Stunden 20 Minuten nach dem Tode) wird der rechte M. quadriceps freigelegt: derselbe ist in der Farbe eher wieder etwas dunkler, als die zuerst nach dem Tode untersuchten Muskeln, er ist weder elektrisch noch mechanisch erregbar, zeigt keine Spur fibrillärer Zuckungen, ist abgekühlt, starr und reagiert sauer. Mikroskopisch: frisch: keine deutlichen Aufquellungen, reichlich feine Körnchen in den Fasern, Längs- und Querstreifung gut erkennbar.

Noch nach 32 Stunden post mortem ist die Totenstarre nicht ganz gelöst

(Chloroforminhalation!). Die Muskeln sehen wieder blasser aus, als am Tag vorher. Der M. biceps brachii rechts, der bisher weder gereizt noch verletzt worden war, wird freigelegt, er ist noch nicht ganz erschlafft, reagiert sauer und ist in keiner Weise zur Kontraktion zu bringen. Am Zupfpräparat treten die Kerne viel deutlicher als in den bisher betrachteten Muskeln hervor. Die Querstreifung und Längsstreifung ist gut zu sehen, erstere z. T. etwas verdeckt durch die massenhaften glänzenden kleinen Körnchen, die in langen Reihen stehen und dabei eine der Anordnung der Querstreifen entsprechende Ordnung und Größe zeigen. Auftreibungen sind in diesem Präparat nicht zu sehen.

Von allen frisch untersuchten Muskeln wurden sofort kleine Stückchen in Müller-Formol eingelegt und teils nach Beizung in Müllerscher Flüssigkeit, teils nach Marchi-Behandlung zu Paraffinschnitten verarbeitet. Zur Färbung diente Hämalaun-Eosin und das van Giesonsche Verfahren. Im wesentlichen decken sich die Befunde mit denen der Zupfpräparate, letztere in einigen Punkten noch ergänzend:

1. Bic. fem. links, lebend: Normale Erregbarkeit. Keine Zuckungen.

Mikr.: Schön erhaltene Muskelfasern mit scharfer Längs- und Querstreifung, vielfach geschlängelt. Nur am Rande des Präparates einige homogene Fasern, verbreitert und noch dunkler als das auch sonst stark färbbare Plasma tingiert. Kerne groß, ziemlich blaß. Muskelspindeln: Lymphraum erweitert. Muskelfasern enthalten kaum zu unterscheidende kontraktile Substanz, sondern sind vollgepfropft mit Kernen. Nervenfasern intakt.

2. Bic. fem. rechts, nach dem Tode, vor Beginn der Starre: elektrische Erregbarkeit erhalten, träge Zuckungen, gesteigerte mechanische Erregbarkeit, fibrilläre Zuckungen.

Mikr.: An den Rändern des Präparates ziemlich reichlich gequollene Fasern mit verlorener Streifung, sonst sind die fein geschlängelten Fasern meist deutlich quergestreift, einzelne homogene und aufgetriebene Stellen, vergrößerte und abgerundete Querschnitte auch im Innern des Muskelstückchens. Kerne wie im vorigen. Fasern der Muskelspindeln wohlerhalten. Im Marchi-Präparat: Wenig interstitielles Fett, nur in einigen dunklen gequollenen Fasern am Rande des Präparates fein verstreute, kleine grauschwarze Körnchen.

3. Stück vom rechten Bic. fem., dessen mechanische und elektrische Erregbarkeit nach $1^1/_2$ Stunden post mortem, nachdem er wiederholt gereizt worden war, erloschen ist.

Mikr.: Fasern vielfach geschlängelt, sehr zahlreiche lange gequollene Faserabschnitte, ohne Streifung, andere Fasern noch deutlich quergestreift. Am Rande des Präparates auch zerklüftete Fasersegmente. Kerne ziemlich dunkel gefärbt.

4. M. quadric. fem. rechts. Zu Beginn der Totenstarre, unerregbar; ca. $2^1/_2$ Stunden post mortem.

Mikr.: Die auffallenden Veränderungen am Rande des Präparates fehlen fast vollständig; im Innern der Muskelstückchen finden sich noch einzelne homogen gequollene Fasern, besonders im Marchi-Präparat, wo sie dunkler gefärbt sind und etwas reichlicher feine Körnchen zeigen. Sonst ist die Querstreifung auch nicht sehr scharf, die Längsstreifung deutlicher. Im Querschnitt sind nur sehr wenige Faserquerschnitte vergrößert, dunkler, abgerundet, aber die Cohnheimsche Felderung ist selten gut ausgeprägt. Die Kerne sind schärfer tingiert als in den bisher genannten Muskelproben. Die Fasern der Muskelspindeln, deren Nerven ganz intakt sind, sehen blaß aus ohne Querstreifung, haben aber keine Kernvermehrung.

5. M. biceps brachii rechts, 32 Stunden post mortem, zur Zeit der beginnenden Lösung der Starre, unerregbar.

Mier.: Hier ist die Querstreifung viel schärfer, auch breiter als in allen bisher angeführten Muskeln. Die Längsstreifung tritt entschieden zurück. Wenige Fasern zeigen eine grobe Schlängelung, die Breite der Fasern variiert sehr. Einzelne Fasern sind auch hier von homogenem Aussehen, wenigstens in kurzen leicht verbreiterten Abschnitten. Die Kerne sind sehr scharf gefärbt. Die Nerven und Muskelfasern der Muskelspindeln sind gut erhalten, letztere schön quergestreift. Im Marchi-Präparat sind nur in einigen wenigen Fasern vereinzelt geschwärzte Körnchen zu sehen.

Daß bei diesem Versuch auch in den Schnitten der längst in Totenstarre übergegangenen Muskeln noch Zeichen der sog. wachsartigen Degeneration gefunden wurden, obwohl die betreffenden Muskeln unberührt einen Tag lang unter der schützenden Hautdecke gelegen hatten und also erst mit dem Abklingen der Starre verwundet wurden, muß wohl darauf zurückgeführt werden, daß sich zur Zeit des Beginns der Starre und der gesteigerten mechanischen Erregbarkeit der Muskeln von diesen jeder Reiz zu lokalen Faserkontraktionen, wie die Abkühlung, ein passives Verschieben der Extremität etc. nicht ferngehalten werden konnte. Immerhin spricht auch diese Erscheinung nur für die oben skizzierte Auffassung von dem Zustandekommen der sog. „wachsartigen Degeneration".

Wenn wir sehen, wie unter den verschiedenen Verhältnissen während des nacheinander relativ langsam vor sich gehenden Absterbens der Nerven und Muskeln auch die Häufigkeit der wachsartig degenerierten Fasern im Muskelpräparat bei sonst gleichartiger Behandlung desselben sich ändert, so dürfen wir der Ausdehnung und Schnelligkeit im Auftreten solcher Veränderungen in gelähmten Muskeln eine besondere Bedeutung nicht mehr zuerkennen. Darum möchte ich auch nicht mehr, wie Erb, annehmen, daß in den Muskeln nach Läsion ihrer peripherischen Nerven „offenbar auch eine (chemische? molekulare?) Veränderung der kontraktilen Substanz vorhanden sei, die sich dahin äußert, daß die Fasern eine zunehmend größere Neigung zeigen, nach Verletzungen derselben oder nach Eintritt des Todes diejenige Veränderung zu zeigen, die man als „wachsartige Degeneration" bezeichnet".

Ich glaube vielmehr, daß diese Veränderungen der kontraktilen Substanz ausschließlich durch eine eigentümliche Reaktion der absterbenden Muskelfaser auf lokale Reize (als solche kommen auch die Einflüsse der zur Fixierung dienenden Reagentien in Betracht) zustande kommen. Die Gerinnungsfähigkeit des Muskelplasmas ändert sich nicht, so lange überhaupt noch solches vorhanden ist, dagegen nimmt die Reizbarkeit der Muskelfasern anscheinend mit dem Wegfall des Nerveneinflusses zu. Dadurch erklären sich die Unterschiede, die Erb zwischen gelähmten und funktionstüchtigen Muskeln fand.

Diese Auffassung der „wachsartigen Degeneration" bezieht sich jedoch nur auf solche Fälle, in denen wir die Umwandlung der kontraktilen Substanz in normalen oder gelähmten Muskeln finden, die vor oder nach dem Tode einem Individuum entnommen worden sind, bei dem wir keinerlei Allgemeinerkrankung nachweisen konnten oder die Muskeln selbst nicht durch Entzündungsvorgänge, Druck, Tumoren u. dgl. geschädigt waren. Die „wachsartige" Degeneration beim Typhus, Tetanus und anderen Infektionskrankheiten, bei der Trichinose, bei der Muskelentzündung, bei kachektischen oder vergifteten Individuen ist nicht so einfach zu erklären. Hier kommen toxische Schädlichkeiten in Betracht, die ebenso wie in anderen Organparenchymen, so auch in der kontraktilen Substanz der Muskeln schon im Leben zum Untergang einzelner Elemente führen können. Durch die auflösende Wirkung der zirkulierenden Säfte, durch die fortdauernde Tätigkeit der unversehrt gebliebenen Fasern können dort schon vor dem Tode Bilder des Zerfalls und der Aufquellung der kontraktilen Substanz entstehen, wie wir sie in unserem Falle erst lange Zeit nach dem Absterben des Muskels in einem lösenden oder quellenden Medium unter dem Mikroskop sich entwickeln sehen. Freilich wird man bei der Beurteilung von Muskelveränderungen bei Infektionskrankheiten der postmortalen Entstehungsmöglichkeit „wachsartiger" Veränderungen sich erinnern müssen. Eine Unterscheidung wird nicht immer möglich sein. Jedenfalls ist aber die Möglichkeit einer degenerativen Veränderung der Muskeln im Leben durch toxische Schädigung und das Absterben der einen oder anderen Muskelfaser aus irgendwelchen Ursachen nicht zu bestreiten. Volkmann bezeichnet den Zustand der wachsartig veränderten Muskelfasern beim Typhus als einen nekrobiotischen, da nach seinen Untersuchungen das Material der Wachspfröpfe wenigstens zum Teil bei der Regeneration der Muskelfasern wieder Verwendung findet. Manche Veränderungen freilich, die Zenker und andere als „wachsartige Degeneration" beschrieben und abgebildet haben, scheinen zu den postmortalen Erscheinungen, wie sie von Muskeln gesunder Individuen beschrieben sind, zu gehören. Mag nun auch die Bezeichnung als „wachsartige Degeneration" in gewissen Fällen intravitaler, durch pathologische Lebensbedingungen verursachter Muskelerkrankung am Platze sein, so sollte man sie doch für die postmortal bzw. im Muskel agonal auftretenden Veränderungen in Zukunft endgültig fallen lassen. Keine der sonst hierfür in Anwendung gebrachten Bezeichnungen, die „Schrumpfkontraktionen" Rolletts, „Dauerkontraktionen" Exners, „Verdichtungsstellen" Schaffers, „zylindrischen Fasern und hyalinen Scheiben" Rickers, vermag dem Wesen oder dem Aussehen dieser vielgestaltigen Ver-

änderungen genügenden Ausdruck zu geben. Auch der in meinen Versuchsberichten gewählte Ausdruck der „gequollenen Faserabschnitte" bezeichnet streng genommen nur eine gewisse Form der hier in Frage stehenden Gebilde. Wollte man sie einfach postmortale Muskelveränderungen nennen, so wäre damit zu wenig dem Umstande Rechnung getragen, daß nicht nur beim Absterben des Gesamtorganismus, sondern ganz besonders bei lokaler Schädigung der Muskeln bzw. bei Vernichtung einzelner Fasern diese Strukturveränderungen zu beobachten sind. Ich werde sie im folgenden in Rücksicht auf die oben versuchte Erklärung ihres Entstehens als „erstarrte Kontraktionen" zusammenfassen, wobei ich nicht verkenne, daß auch diese Bezeichnung nur als ein Notbehelf betrachtet werden kann.

Hier wäre auch noch einer Veränderung der kontraktilen Substanz zu gedenken, die Schiefferdecker vorzugsweise in den atrophischen Muskeln aus den Leichen schwindsüchtiger Frauen gefunden und als atrophische Degeneration bezeichnet hat. Hierbei wird nach Schiefferdeckers Beschreibung das Sarkoplasma der degenerierenden Muskelfaser „weicher, weniger widerstandsfähig, der „Protoplasmadruck" läßt nach". Man sieht dann auf den Muskelquerschnitten die Querschnitte solcher Fasern verkleinert unter die übrigen polygonalen Fasern eingeschoben und durch deren Seitendruck in alle möglichen Formen, mit Aushöhlungen und spitzen Ausläufern zusammengepreßt. Die Querstreifung verschwindet in den dünneren Fasern, auch die Kerne können verändert werden. Der Querschnitt läßt keine Fibrillenzeichnung erkennen. Es scheint, daß diese Veränderung unter dem Einfluß toxischer Schädlichkeiten und allgemeiner Ernährungsstörungen entsteht. In meinen Präparaten konnte ich sie weder in den normalen, noch in den gelähmten Muskeln finden. Auch in den höchst atrophischen Fasern mancher Muskeln des Hundes K gewinnt man nirgends den Eindruck, daß die Plasmaspannung nachgelassen hat, daß die verschmälerten Muskelfasern von ihren Nachbarn oder vom Bindegewebe zusammengedrückt werden.

Bei der Beurteilung des Vorkommens „erstarrter Kontraktionen" in den verschiedenen Formen der durch meine operativen Eingriffe am Nervensystem verursachten Lähmungen ist unter anderem auch der Zeitpunkt der Entnahme der Muskeln aus dem Körper zu berücksichtigen, da die Muskeln stets sofort nach der Lösung vom Knochen rasch gewogen und in die Fixierflüssigkeiten verteilt wurden. So wurden die schlaff gelähmten Muskeln vom Gebiet des resezierten Ischiadicus eigentlich noch lebend fixiert und zeigen nur verhältnismäßig spärliche Veränderungen der kontraktilen Substanz. Am

meisten noch bei Hund E entsprechend der größeren Muskelerregbarkeit zu Beginn der zweiten Woche nach der Nervenläsion. In den späteren Stadien schlaffer Lähmung ist das Zustandekommen der Gerinnungserscheinungen in den tieferen Muskelschichten auch durch die Verminderung des Sarkoplasmas an sich und durch die Vermehrung des schützenden Bindegewebes behindert. Die reflektorisch erregbare Muskulatur der übrigen Nervengebiete an den Hinterbeinen zeigt die stärkste und reichlichste Ausbildung der „erstarrten Kontraktionen". Sie wurde stets in zweiter Linie kurz vor der Entwicklung der im Groben bemerkbaren Totenstarre ausgeschnitten und eingelegt. Nur bei Hund E finden wir die Veränderungen im rechten Gastrocnemius weniger entwickelt; dort war der Zeitraum zwischen der Entnahme des linken und des rechten Muskels infolge Wegfalls der damals noch unterlassenen Wägung zu kurz für den Beginn des Absterbens unter der Bedeckung. In den gesunden Vorderbeinmuskeln sind die Veränderungen der kontraktilen Substanz deshalb wieder weniger stark ausgeprägt, weil diese noch unter der Haut schon vor den gelähmten Hinterbeinmuskeln starr wurden und in einem Zustand schon hoch entwickelter, wenn auch wohl nicht vollendeter Totenstarre zur Untersuchung kamen. Bei Hund K konnte sich in den spärlichen Resten von Fasersubstanz eine agonale Veränderung nicht ausbilden, zum mindesten nicht in bemerkbarer Weise, dagegen finden wir sie hier stellenweise wieder in den normalen Muskeln vom Vorderkörper und besonders reichlich in den reflektorisch erregbar gebliebenen Schwanz- und Aftermuskeln. Bei Hund H sind die „erstarrten Kontraktionen" am zahlreichsten in dem rechten, inaktivierten Muskel nachzuweisen. In den Präparaten der übrigen Muskeln sind sie auch, aber in geringerer Zahl und Ausdehnung vorhanden, da diese erst zur Zeit der unter der Chloroformeinwirkung rasch auftretenden, durch keine nervösen Störungen verzögerten Totenstarre aus dem Körper genommen wurden. (Ich möchte hier daran erinnern, daß Bierfreund bei cerebralen Störungen und nach Halbseitendurchschneidung des Rückenmarks stets auf der gelähmten Seite verspäteten Eintritt der Totenstarre feststellen konnte.)

Alle meine Befunde sprechen dafür, daß das Auftreten der „erstarrten Kontraktionen" oder der sog. „wachsartigen Degeneration" von der Schädigung der Nervenbahnen, speziell dem Ausfall der peripherischen motorischen Innervation oder des spinalen motorischen Zentrums nicht abhängt, daß dafür vielmehr lediglich der Eintritt der Totenstarre und der Einfluß irgendwelcher lokaler Reize auf die absterbende Muskulatur maßgebend ist. Damit fällt eine Stütze für die Lehre von der neurogenen degenerativen Muskelatrophie, für die An-

nahme eines direkten trophischen Einflusses der nervösen Zentren auf das Parenchym des Muskels. Es bedurfte einer ausführlicheren Auseinandersetzung, um den Befund so häufig wiederkehrender Veränderungen der kontraktilen Substanz in Übereinstimmung zu bringen mit der oben aufgestellten Behauptung, daß die Struktur der quergestreiften Muskelfasern durch die von mir erzeugten Lähmungen eine wesentliche Veränderung nicht erfahren hat, daß bei denselben die kontraktile Substanz nur vermindert, aber nicht degeneriert ist, eine Anschauung, zu der auch Ricker, Stier und Hauck auf Grund ihrer experimentellen Untersuchungen gekommen sind. Ich möchte aber diesen Gegenstand nicht verlassen, ohne einen Irrtum zu erwähnen, zu dem die oberflächliche Betrachtung der Querschnittsbilder atrophischer Muskeln verleiten kann und der mir angesichts der eigenartigen Befunde der rechtsseitigen, spastisch gelähmten Ischiadicusmuskulatur von Hund F und G begegnet ist. Die Querschnittsbilder dieser Muskeln fallen vor allem dadurch auf, daß sie ganz im Gegensatz zu der schlaff gelähmten Muskulatur eine große Anzahl Faserquerschnitte von beträchtlich vergrößertem Flächeninhalt und fast kreisrunder Begrenzung enthalten neben viel kleineren, mehr polygonal geformten Faserquerschnitten, Fett und Bindegewebe. Diese Bilder gleichen sehr den von Darkschewitsch auf S. 1240 und 1241 gegebenen Abbildungen. Ich habe diese vergrößerten Fasern anfänglich für hypertrophische Fasern gehalten und glaubte, ihr Vorkommen in diesen Muskeln mit der gesteigerten reflektorischen Tätigkeit derselben nach vorausgegangener Lähmung in Beziehung setzen zu dürfen. Die genauere Untersuchung der Färbbarkeit dieser abnorm großen Faserquerschnitte und ein sorfältiges Studium der Längsschnitte hat mich über ihre Bedeutung aufgeklärt, es sind die Querschnitte der „erstarrten Kontraktionen". Die auffallende Ähnlichkeit der bei Muskelatrophie und Dystrophie nachweisbaren „hypertrophischen" Fasern mit den „Verdichtungsstellen" Schaffers betont auch Fr. Pick. In der Tat sieht man auf Schaffers Tafeln manche früher als pathologisch gedeutete Muskelbefunde von Präparaten normaler menschlicher Muskeln abgebildet, auch Spaltbildungen (Taf. VI, Fig. 52) und Vakuolen (Taf. II, Fig. 10). Jedenfalls wird man allen solchen Abweichungen vom gewöhnlichen mikroskopischen Muskelbilde nur nach genauer Berücksichtigung der technischen Vorbereitung des Präparates und der verschiedenen in normaler Breite vorkommenden Variationen des Faseraufbaues eine pathologische Bedeutung zuschreiben dürfen.

3. Vakuolenbildung. Ödem.

Die Entstehung von Vakuolen in den „erstarrten Kontraktionen" wurde schon oben erwähnt; solche von einem homogenen Ring von Fasersubstanz umgebene leere oder mit krümeligem Inhalt, auch einem oder mehreren Kernen erfüllte Hohlräume habe ich ganz vereinzelt auch in meinen Querschnittspräparaten gesehen. Wie selten das Vorkommen von Vakuolen nach Neurektomie in den Muskeln zu beobachten ist, haben Nathan, Rindskopf und Stier schon hervorgehoben. Eine pathologische Bedeutung kommt ihnen in diesem Falle nicht zu. Auch bei der Beurteilung der Vakuolisierung der Fasern wird man mit großer Vorsicht verfahren müssen, zumal da auch ohne eine aktive postmortale Veränderung im Muskel durch die technische Behandlung des Präparates auf verschiedene Weise Hohlräume in der Faser entstehen können. So gibt es natürlich Lücken, wenn Fett aus den Fasern durch Alkohol oder Äther ausgezogen wird. Schiefferdecker sagt: „es wird nötig sein, in jedem Fall von Vakuolen die Entstehungsweise dieser genau festzustellen." Das wird schwierig sein, solange wir die Absterbeerscheinungen und die Kunstprodukte noch so wenig ausschließen können, solange uns für den Muskel ein zu Vergleichen wirklich geeignetes Äquivalent fehlt, wie es Nissl mit Vorteil für die Beurteilung der Ganglienzellen benützte. Schiefferdecker beschreibt verschiedene Formen von Lückenbildung in den Muskelfasern, auch eine besondere Form von Lückendegeneration bei Paralysis agitans. Da er diese Vakuolenbildungen nur in lokal geschädigten Muskeln (Stichverletzung) oder bei schweren Allgemeinerkrankungen fand, so mag es genügen, darauf hinzuweisen, daß ich in keinem meiner Präparate Anzeichen einer intravital entstandenen Lückenbildung fand. Die mannigfachen Gestaltungen der Faserquer- und Schrägschnitte durch Einschnürung des Sarkolemms und Überquellen der Fasersubstanz, oder Zurückschmurren des Sarkoplasmas an den „erstarrten Kontraktionen" haben jedenfalls mit dem atrophischen Vorgang im Muskel nichts zu tun. — Die von Fr. Schultze in einem Fall von Muskelatrophie mit ausgebreiteter chronischer Endarteriitis, von Schäffer und Fujinami aus der Umgebung von Tumoren, von Volkmann u. a. beim Typhus beschriebene ausgedehnte Vakuolisierung einzelner Muskelfasern scheint mir eine besondere Degenerationsform zu sein, die nach den Abbildungen der genannten Autoren zu Verwechslungen mit „erstarrten Kontraktionen" bzw. deren Begleiterscheinungen kaum Anlaß geben kann. Die Schrumpfungen und Verschiebungen des Sarkoplasmas bei den Absterbeerscheinungen der überlebenden Muskeln können meines

Erachtens nicht zu derartig verteilter, multipler Lückenbildung führen, die den ganzen Faserinhalt zerstört. Um so bemerkenswerter ist es, daß wir diese echte Degeneration nicht in den durch Nervenschädigung gelähmten Muskeln finden (vgl. Stier). Mit größerem Mißtrauen wird man den zentral in „hypertrophischen" Fasern vereinzelt gelegenen Vakuolen und den „sinusartigen Ausbuchtungen" begegnen dürfen.

Spaltbildungen und wabiges, schaumiges Aussehen der Fasern habe ich weder in früheren noch in späteren Stadien einer Lähmung gesehen und glaube daher nicht, daß diese von Ricker und Ellenbeck beschriebenen Veränderungen zum Wesen der Muskelatrophie nach Nervendurchschneidung gehören. Ich konnte auch nicht zu der Überzeugung kommen, daß, wie diese Autoren vermuten, die kontraktile Substanz des Muskels durch Ödem und einen abnormen Transsudatstrom im Laufe der Entwicklung des Muskelschwundes irgendwelche Veränderungen ihrer Zusammensetzung (bzw. der Färbbarkeit) erleidet. Hyperämische und ödematöse Schwellung der Hinterbeine konnte ich bei Hund E beobachten, solange in der Schwebe beide Beine herabhingen. Die Schwellung war an der Haut bemerkbar, betraf wohl auch die tieferen Teile; durch Hochbinden der Beine ging sie binnen kurzem zurück. Ich möchte zum Teil doch dem Ausfall der die Zirkulation befördernden Muskelaktion die Schuld an der Neigung zu Stauungserscheinungen in den gelähmten Gliedern zuschieben und damit auch an der Hyperämie und der von Steinert (193) in den ersten vier Tagen nach der Nervendurchschneidung gefundenen Vermehrung des Wassergehalts des gelähmten Muskels mit Zunahme seiner Faserbreite und seines Gewichts. Eine gewisse Rolle spielt freilich dabei auch die Lähmung der im Nerven verlaufenden Vasomotoren; ich fand aber die ödematöse Schwellung auch auf der nur durch Rückenmarksdurchschneidung gelähmten Seite. Die Störung der Gefäßinnervation scheint sich auch sehr rasch auszugleichen, und die Zirkulation sich den geänderten Verhältnissen anzupassen. Ich kann es mir wenigstens nicht anders erklären, daß Steinert den Wassergehalt schon vom 4. Tage an bei Fröschen, vom 3. Tage an bei Kaninchen im gelähmten Muskel geringer fand als im gesunden. So rasch hat eine Regulierung des Blutstroms durch anatomische Veränderungen an den Gefäßen, wie sie Ricker und Ellenbeck annehmen zu müssen glauben, nicht stattfinden können. Es wird der Gefäßtonus, der vorher spinaler Innervationen bedurfte, nunmehr von den peripherischen sympathischen Nervenorganen allein geregelt, ein Ersatz der normalerweise übergeordneten Nervenfunktionen durch die untergeordneten, wenn dies

auf sich allein angewiesen sind, wie wir ihn auch bei anderen Ausfallserscheinungen, z. B. bei Blasenlähmungen (L. R. Müller [145]), sehen. Vielleicht wird so auch die merkwürdige Tatsache verständlich, daß in den ersten Tagen nach der Operation so außerordentlich leicht, später nur selten und ausnahmsweise an den gelähmten Beinen bei Hunden Druckgeschwüre entstehen. Sind solche, womöglich mit tiefergreifenden eiterigen Prozessen, aber einmal vorhanden, dann ist damit auch eine neue Ursache zu Zirkulationsveränderungen gegeben, die aber nicht mehr mit dem Fortfall der Innervation direkt in Beziehung gesetzt werden darf.

4. Fettinfiltration. Körnchen- und Pigmentbildung.

Früher hat man das Vorkommen von fein verteilten Fetttröpfchen im Innern der Muskelfaser für ein sicheres Zeichen der degenerativen Atrophie gehalten. Da man die sogenannte fettige Degeneration in gelähmten Muskeln nach Erkrankungen der motorischen Nerven oder Zentren beim Menschen nicht selten fand, so schien dies für eine degenerative Veränderung des Muskels nach Wegfall des trophischen Nerveneinflusses zu sprechen. Bei experimentellen Untersuchungen der Muskeln nach Nervendurchschneidung wurde freilich häufig die Fettablagerung in der Muskelfaser nicht gefunden (Stier). Ricker und Ellenbeck sahen in späteren Stadien der Lähmung nach Neurektomie Fett in den Fasern in Form fein verteilter Tröpfchen wohl auftreten, geben diesem Befund aber nicht die Deutung eines degenerativen Prozesses, da sie dabei keinen Zerfall der Fasern nachweisen konnten und ganz dieselbe Fettanhäufung auch in den Muskeln gesunder gesäugter Kaninchen fanden. Sie weisen auf diese Ähnlichkeit ihrer Befunde mit einfacher Fettinfiltration hin und bemerken dazu, daß auch im gelähmten Muskel in noch späteren Stadien das Fett aus der Faser wieder verschwindet. Die Untersuchungen Rosenfelds haben uns nun gezeigt, daß die sogenannte fettige Degeneration nicht, wie man früher annahm, auf einer Umwandlung des Organeiweißes in Fett beruht, sondern daß es sich bei der Fettentartung immer um eine Infiltration des Gewebes mit Fett, das den Fettdepots des Körpers entnommen ist, handelt, um eine Fetteinwanderung. Daß diese Lehre auch für quergestreifte Muskeln zutrifft, konnten Leick und Winkler für die Fettmetamorphose des Herzfleisches beweisen. Sie fanden, daß das fettig entartete Herz eines vor der Phosphorvergiftung mit Hammelfett gefütterten Hundes ein dem Hammelfett fast identisches Fett enthält,

das sich von dem Herzfett eines ohne Hammelfettfütterung mit Phosphor vergifteten Hundes chemisch wesentlich unterscheidet. Also auch hier ist aus den angefütterten Hammelfettdepots des vorher möglichst fettfrei gemachten Hundes bei der Vergiftung Fett in den Herzmuskel eingewandert. Leider läßt der Skelettmuskel eine so sichere Scheidung des in den Muskelfasern abgelagerten Fettes von dem interstitiellen Fett für die chemische Untersuchung nicht zu, worauf Krehl (109) schon hingewiesen hat. Die neueren Beobachtungen Rumpfs (179) scheinen eine gewisse Abhängigkeit des Gesamtfetts nach Nervenlähmung atrophisch gewordener Muskeln von dem zugeführten Nahrungsfett in seiner chemischen Eigenart anzudeuten. Sind wir damit einigermaßen darüber aufgeklärt, woher das Fett in die Muskelfaser hineinkommt, so bleibt doch immer noch die Frage offen, warum unter gewissen Umständen im Muskel vermehrte und sichtbare Mengen Fett auftreten. Leick und Winckler sehen zwei Möglichkeiten; entweder wandert das Fett in entartete Muskelfasern ein, ähnlich wie Bindegewebe sich an Stelle untergegangener Zellen entwickelt, oder „das sichtbar werdende Fett ist nichts anderes als das andauernd in die Muskelfasern eindringende Fett. In den normalen Fasern sieht man es nicht, weil es nur in dem Maße zugeführt wird, wie es sofort verbrennt. Die erkrankte Zelle dagegen ist nicht mehr imstande, das zuströmende Fett weiter zu verarbeiten, und deswegen lagert es sich in ihr ab." Letztere Möglichkeit könnte nun auch im gelähmten Muskel einmal zutreffen, ohne daß eine Entartung der kontraktilen Substanz vorliegt, denn auch der gelähmte Muskel verarbeitet ihm zugeführtes Material natürlich nur im Falle der Möglichkeit einer reflektorischen oder sonstigen Erregung.

Ich habe die Muskeln meiner Versuchstiere auf ihren Fettgehalt nur mittels der Fettfärbung durch Osmiumsäure und Sudan untersuchen können. Daß man dadurch kein sicheres Urteil über den Fettgehalt der Muskelfasern bekommen kann, wohl auch nicht mit der Methode Marchis, hat Krehl zugunsten der chemischen Untersuchungsmethoden angeführt und auch Pick u. a. möchten einer Schwarzfärbung von Körnchen in der Muskelfaser bei Osmiumanwendung keine große pathologische Bedeutung zuerkennen. Auch die Untersuchungen von Lubarsch über fetthaltige Pigmente zeigen, daß Fettfärbung allein nicht immer für eine einfache Fettablagerung spricht. Ich habe mit diesen Methoden eine deutliche Fettinfiltration der Muskelfasern in keinem der untersuchten Muskeln nachweisen können. Wohl fanden sich, besonders in „erstarrten Kontraktionen" reihenweise (in der Größe

der Querstreifung entsprechend) angeordnete Körnchen zwischen den Muskelfibrillen, welche mit Osmium geschwärzt, mit Sudan gerötet waren, ihr Vorkommen war aber kein konstantes. In den spastisch gelähmten Muskeln sah ich sie sogar häufiger als in den schlaff gelähmten, aber auch in gesunden Muskeln traten sie da und dort mit der Veränderung der kontraktilen Substanz auf. Es ist mir sehr fraglich, ob diese, erst in den geronnenen Fasern zutage tretenden Körnchen eine Fettinfiltration bedeuten. Daß es sich nicht um eine Entartungsform des Sarkoplasmas handeln kann, geht daraus hervor, daß man die gleiche Erscheinung immer wieder auch in normalen Muskeln finden kann und daß sie gerade in den weniger atrophischen Fasern häufiger vorkommt. Ob diese Körnchen, die wenigstens großenteils erst bei dem Absterben der Faser sichtbar werden und Fettfärbung annehmen, identisch sind mit den von Arnold beschriebenen und auch von Heidenhain (78) erwähnten basophilen Granulationen in den Muskelfasern, denen sie nach Form und Verteilung sehr ähnlich sehen, oder ob sie aus einer Umbildung der letzteren hervorgehen, müßten besondere Untersuchungen zeigen. Interstitielle, d. h. zwischen den Fibrillen innerhalb der Fasern gelegene Körnchen (v. Kölliker, Knoll) sind längst bekannt und können unter normalen Verhältnissen schon zum Fettansatz dienen (bei Winterfröschen und gewissen Fischen, vgl. Schaffer S. 47 und die von Schiefferdecker angeführten Berichte Mahalanobis über die Fettinfiltration der Muskulatur des Lachses. Unter pathologischen Bedingungen scheinen sie gleichfalls der Fettablagerung die Grundlage abzugeben. Pigmentablagerungen waren in den gesunden und gelähmten Hundemuskeln nirgends vorhanden. Im frischen Präparat würde man sie nicht übersehen können, wie mir die Befunde vieler menschlicher Muskeln, namentlich von Herzkranken und gealterten Individuen, gezeigt haben. Bei diesen findet man übrigens öfters die von Schiefferdecker S. 73 beschriebene, der Querstreifung entsprechende Anordnung, wie sie in etwas anderem Sinne derselbe Autor und auch Walbaum für die Verteilung der Fettröpfchen in der Faser geschildert haben. Auch die in meinen Hundemuskelschnitten mit Osmiumsäure geschwärzten Körnchen und die von Arnold dargestellten basophilen Granula zeigen diese Anordnung. Ich möchte vermuten, daß alle diese Gebilde im Sarkoplasma liegen und daß sie, wie Schiefferdecker für die Fettröpfchen zeigen konnte, in ihrer Lagerung und Größe bis zu einem gewissen Grade durch die resistenten, die ganze Faser ihrer Breite nach durchziehenden Streifen Z bestimmt werden, deren Bedeutung für die Erhaltung

der Formverhältnisse der Faser vermöge ihrer Elastizität auch Heidenhain nicht mehr zweifelhaft ist.

Sehen wir nun, daß eine Fettanhäufung mäßigen Grades in der Muskelfaser ohne Schädigung derselben auch unter physiologischen Bedingungen bei manchen Tieren vor sich gehen kann, daß aber eine solche in den durch Nervenläsion gelähmten Muskeln durchaus nicht immer vorkommt, so werden wir einem gelegentlich erhobenen Befund von Fettkörnchen in gelähmten Muskeln eine pathologische Bedeutung im Sinne einer degenerativen Atrophie nicht beimessen dürfen.

Daß trotz der ungenügenden Verarbeitung des zuströmenden Nährmaterials in der atrophischen Muskelfaser nicht häufiger und reichlicher Fett gefunden wird, ist wohl darauf zurückzuführen, daß in der kontraktilen Substanz infolge Wegfallens der durch den Verbrauch gegebenen Anregung auch die Zufuhr aufhört. Es fehlt der funktionelle Reiz zur Nahrungszufuhr. Die kontraktile Substanz, die kein Material mehr verarbeitet, hört auch auf, solches in sich aufzuspeichern; das mit der ungestörten Zirkulation zugeführte Nährmaterial kommt den benachbarten Geweben zugute, solange die Ernährung des Gesamtorganismus eine gute und ungestörte oder sogar im Vergleich zum Gesamtverbrauch überreichliche bleibt.

Es kann aber auch im atrophischen, gelähmten Muskel, unabhängig von der Art der die Lähmung verursachenden Nervenstörung, zu einer Entartung der Muskelfasern selbst kommen. Dieser Fall wird dann eintreten, wenn eine toxische Schädlichkeit den atrophischen Muskel trifft, wenn für ihn dieselben Bedingungen vorliegen, wie für die nicht gelähmte Muskulatur bei der Phosphorvergiftung, bei schweren fieberhaften Krankheiten, perniziösen Anämieen, bei Krebskrankheit und konsumierender Tuberkulose. Krehl hat die Fettentartung des Herzens konstant nur bei Phosphorvergiftung gefunden und hat keine gesetzmäßigen Beziehungen zwischen dem Fettgehalt der Muskulatur und der Sauerstoffversorgung der Organe bzw. dem Hämoglobingehalt des Blutes, oder auch der Tätigkeit der Muskeln (bei der Skelettmuskulatur) aus seinen eigenen chemischen Untersuchungen und den Mitteilungen früherer Autoren nachweisen können. Ferner hat er gezeigt, daß die Funktion des Herzmuskels von dem Grade der Verfettung desselben in ziemlich weiten Grenzen unabhängig sein kann. Er hält es für naheliegend, daß man für die Erzeugung der Verfettung des Muskels giftige Substanzen verantwortlich machen kann, die im Blute der Kranken kreisen und Veränderungen des Stoffwechsels zur Folge haben.

Unter dem Einfluß solcher toxischer Schädigungen kann natürlich im gelähmten Muskel so gut oder wegen seiner verminderten

Lebensfähigkeit und Widerstandskraft noch besser als im funktionstüchtigen eine Einwanderung von Fett nach vorausgegangener Entartung, eine Degeneration mit Fetteinwanderung (Rosenfeld) im Sinne Leicks und Wincklers vorkommen. Dessen wird man sich bei der Untersuchung von Muskeln Nervenkranker, die an einer interkurrenten Krankheit gestorben sind, erinnern müssen und auch bei Versuchstieren, die längere Zeit an eiterigen und septischen Prozessen gelitten haben, ist solches denkbar. Die Beobachtungen Walbaums und Schiefferdeckers scheinen mir mit der Annahme übereinzustimmen, daß eine stärkere Fettinfiltration im Muskel sich nur unter toxischen Einflüssen geltend macht. Ersterer hat nur Leichenmaterial untersucht und konnte eine bestimmte Relation zwischen Fettgehalt der Muskelfasern und Art und Dauer der Krankheit nicht feststellen. Daß er die stärksten Fetteinlagerungen bei gut oder mittelgut genährten Kindern fand, ist nach unseren heutigen Anschauungen von Muskelverfettung nicht verwunderlich. Unter den Krankheiten, die er als Todesursache anführt, stehen nach dem Fettgehalt der Muskulatur obenan Scharlach und Amyloid, also Krankheiten, bei denen eine schwere toxische Schädigung des Organismus außer Frage steht. Es ist aus seinen weiteren interessanten Mitteilungen über den auffallend hohen Fettgehalt der Augenmuskeln nicht ersichtlich, ob darunter auch ein „gesundes" etwa durch plötzliche Gewalteinwirkung zu Tod gekommenes Individuum zur anatomischen Untersuchung kam. Schiefferdecker fand die stärksten Fetteinlagerungen in den Muskelfasern bei einer an Lungenschwindsucht mit Pyopneumothorax verstorbenen Kranken und zwar gerade in den breitesten und am normalsten aussehenden Fasern. Auch dieser Befund spricht meines Erachtens dafür, daß die unter dem Einfluß toxischer Schädigungen oft rasch auftretende Entartung der kontraktilen Substanz verschieden ist von dem durch eine Verminderung der Tätigkeit allmählich sich einstellenden einfachen Schwund derselben. Inwiefern bei der Fettinfiltration der Muskeln unter solchen Umständen der von Rosenfeld für die Leber bei Phosphor- und Phloridzinvergiftung gefundene Antagonismus von Fett und Glykogen von Bedeutung ist, werden erst weitere chemische Untersuchungen feststellen müssen.

5. Verhalten der Faserbreite.

Von allen Veränderungen der Muskelfasern, die wir nach einer Läsion des Nervensystems ohne anderweitige Komplikationen finden,

ist nur die Abnahme der Faserbreite nach den bisher gegebenen Ausführungen als eine direkte, zweifellos auch im Leben schon vorhandene Folge einer Störung der nervösen Vorgänge zu betrachten. Diese Verminderung der Faserbreite ist nur ein Ausdruck für eine Verminderung der kontraktilen Substanz. Der Wert meiner im Vergleich zu Schiefferdeckers mit einer anderen Methode gefundenen umfassenderen Zahlen kaum hinreichend genau erscheinenden Maße und Kurven soll nicht in der Aufstellung absoluter, dem Tatsächlichen vollgültig entsprechenden Größen liegen. Ich glaube, daß man solche bei den jeder histologischen Messungsmethode noch anhaftenden Fehlern überhaupt schwerlich gewinnen kann. Bei meinen Untersuchungen handelte es sich vielmehr nur darum, Vergleichswerte zu erhalten und ich zweifle nicht daran, daß die Methode für unseren Zweck hinreichend zuverlässig war, da ich mein Hauptaugenmerk auf die möglichst gleichartige Behandlung der Präparate richtete. Daß auch eine einfache Methode richtig angewendet zum rechten Ziele führen kann, zeigt übrigens die schöne Übereinstimmung Schiefferdeckers mit Hauck hinsichtlich der Veränderungen bei der Totenstarre. Die Veränderungen der Kurven stimmen nach dem Grade der verschiedenen Lähmungen bei den verschiedenen jeweils gemessenen Muskeln so gut überein, daß ich mich wohl für berechtigt halte, daraus gewisse Schlüsse zu ziehen. Am meisten spricht aber für die verhältnismäßig gute Verläßlichkeit dieser Kurven der Umstand, daß sie auch einen Fehlgriff in der Versuchsanordnung zeigen, dessen rechte Bedeutung mir leider zu spät klar geworden ist. Schiefferdecker sagt in der Zusammenfassung seiner Resultate: „die Größe der Muskelfaser wird durch die Ernährung, die Totenstarre und die Fixierungsflüssigkeit in erheblichem Grade beeinflußt. Man darf daher auch nur Muskeln vergleichen, welche auf dieselbe Weise fixiert worden sind und welche sich auch in gleichen Stadien der Totenstarre befinden." Diesen Forderungen wäre auch entsprochen, wenn man gleichmäßig fixierte Muskeln, die vor der Totenstarre dem Körper entnommen sind, vergleicht, wie dies bei meinen Versuchen wenigstens hinsichtlich der Hinterbeinmuskeln geschehen ist, die ich, durch Haucks Messungsresultate auf die Bedeutung der Totenstarre hingewiesen, so rasch als möglich vor Eintritt der Starre zu fixieren trachtete. Dennoch zeigen gerade die Kurven dieser Muskeln bei Hund F und G Differenzen, die nicht allein durch die Atrophie der Fasern bedingt sind, sondern auch die durch die „erstarrten Kontraktionen" geschaffenen Veränderungen der Faserbreite ausdrücken. Da diese Veränderungen der absterbenden Muskelfasern meist eine Verbreiterung des Faserdurchmessers verursachen, sehen wir an

den Kurven der rechtsseitigen Ischiadicusmuskulatur bei diesen Hunden eine auffällige und unregelmäßige Ausdehnung der Kurve nach den höheren Werten hin. Durchschnittsmaße allein würden von diesen Muskeln ein ganz falsches Bild geben; nur die Kurve, die wenigstens einigermaßen noch den unveränderten Fasern geringerer Breite gerecht wird, gestattet eine Vergleichung.

Erst die histologische Untersuchung hat uns belehrt, daß es gar nicht möglich ist, die Stadien der Totenstarre makroskopisch irgendwie genügend zu bestimmen, da die Starre in den verschiedenen Fasern zu verschiedenen Zeiten und abhängig von den äußeren Umständen eintritt. Beim Herzmuskel, der anscheinend viel rascher und gleichmäßiger erstarrt, liegen die Verhältnisse günstiger, wie die prächtigen Bilder Heidenhains zeigen. Beim Skelettmuskel wird man schon schwerer den Höhepunkt der Starre, in dem alle Fasern gleichmäßig erstarrt sind, finden können. Für vergleichende Untersuchungen wird es sich aber in Zukunft empfehlen, die Starre ganz ablaufen zu lassen, was freilich nach Tötung mit Chloroformdämpfen besonders lange zu währen scheint (vgl. Kußmaul). Den Eintritt der Fäulnis braucht man nicht so sehr zu befürchten, seit Bierfreund gezeigt hat, daß Lösung der Starre und Fäulnis nicht identisch sind. Auch die histologische Untersuchung des Präparates wird an dem aus der Starre gelösten Muskel kaum beeinträchtigt. Wenigstens fand ich in solchen Muskeln die Querstreifung viel schöner ausgeprägt, als vor der Starre; am meisten wird man wohl Veränderungen des Sarkoplasmas erwarten dürfen. Die stärkere Färbbarkeit der Kerne im tot fixierten Präparat ist bekannt.

Sehen wir ab von den störenden Einwirkungen der „erstarrten Kontraktionen", so zeigen meine Kurven in allen gelähmten Muskeln eine Verminderung der Faserbreite mit Ausnahme der rechtsseitigen, reflektorisch erregbaren Muskulatur von Hund F, wobei allerdings zu beachten ist, daß die Vorderbeinmuskeln in der Starre eingelegt sind, also etwas zu niedrige Werte zeigen. Auffallend breite Fasern zeigten auch die Schwanzmuskeln von Hund K, die nicht gemessen wurden. Die Abnahme des Faserkalibers ist immer stärker in den durch Nervenresektion gelähmten Muskeln und die Kurve solcher Muskeln, in denen nur sehr wenige „erstarrte Kontraktionen" zu finden waren, (wie M. gastrocnemius von Hund F und G) zeigt, daß die Verminderung der Breite ziemlich gleichmäßig alle Muskelfasern betrifft, daß es auch im atrophischen Muskel, wie im normalen breitere und schmälere Fasern gibt. Die ganze Kurve ist ohne wesentliche Änderung ihrer Form nach den niederen Werten hin verschoben. Immerhin lehren die Untersuchungen Schiefferdeckers, daß die aller-

dings von kranken Individuen stammenden atrophischen Muskeln kürzere und höhere oder steilere Kurven haben. Ob dies auch für gelähmte atrophische Muskeln zutrifft, wird erst eine ausgiebigere Flächenmessung an guten Schnitten erweisen können.

Ferner ist die Faserbreite um so geringer, je längere Zeit nach der Nervenläsion verflossen ist. Hinsichtlich weiterer Einzelheiten verweise ich auf die Versuchsberichte. Hier muß ich noch die Frage berühren, ob die Verminderung der kontraktilen Substanz ausschließlich oder vorzugsweise auf die Störung der motorischen Innervation zurückzuführen ist, beziehungsweise ob wir darin einen Beweis für die direkte nutritive Einwirkung der nervösen Zentren auf die Muskelfaser erblicken dürfen. Wir sehen aus den Kurven, daß die Muskeln nach Nervendurchschneidung an Breite viel stärker abnehmen als nach der Rückenmarksdurchschneidung ohne Läsion der spinalen motorischen Zentren, des sog. zweiten (peripherischen) Neurons. Jedoch auch diejenigen Muskeln, die willkürlich nicht mehr bewegt werden können, aber dafür eine gesteigerte reflektorische Erregbarkeit zeigen, nehmen, deutlich wenigstens in späteren Stadien der Lähmung an Faserbreite ab. Sie entsprechen nach dem Grade ihrer Lähmung ungefähr der Stellung gelähmter Muskeln nach einer Läsion der Pyramidenbahn, des sog. 1. motorischen Neurons, wie wir sie beim Menschen so häufig nach der cerebralen Hemiplegie beobachten. Die Frage nach der Entstehung der cerebralen Muskelatrophie harrt noch einer endgültigen Entscheidung. Man hat den Muskelschwund nach Hemiplegie zu erklären versucht als eine Atrophie durch Inaktivität, durch Ausfall besonderer trophischer cerebraler Zentren und Bahnen, durch Schädigung vasomotorischer Nervenapparate, durch Reflexvorgänge von seiten erkrankter Gelenke, durch sekundär auftretende Erkrankung der peripherischen motorischen Nerven und Zentren oder durch eine anatomisch nicht wahrnehmbare funktionelle Störung in der trophischen Tätigkeit der Vorderhornganglienzellen. Steinert (194), der vor kurzem die Literatur über diesen Gegenstand kritisch gesichtet hat, kommt zu der Ansicht, daß auch das cerebrale motorische Neuron einen trophischen Einfluß auf die Muskulatur unter Vermittlung des spinalen motorischen Neurons ausübt. Die Resultate meiner Versuche bei Hunden lassen sich nur mit Vorsicht auf die Verhältnisse beim Menschen übertragen, da die spinale Reflexerregbarkeit beim Hunde nach Querdurchtrennung des Rückenmarks eine unverhältnismäßig viel lebhaftere ist, als wir bei hoher Querläsion des Rückenmarks vom Menschen sehen. Eine anatomisch nachweisbare Schädigung der Vorderhornganglienzellen hat bei meinen Hunden als Folge der Rückenmarksdurchschneidung allein

nicht bestanden, nur im Gebiete der Zentren für den durchtrennten Ischiadicus sind geringfügige Veränderungen nachweisbar. Wäre nun die Integrität der motorischen Neurone ausschließlich maßgebend für die Ernährung und Erhaltung der Muskelfasern, so müßte man erwarten, daß die Atrophie in den unter gleichen motorischen Innervationsverhältnissen stehenden Muskeln (Quadriceps bei Hund F und G) eine gleichartige sein müßte. Dagegen sehen wir, daß für das Verhalten der Muskelfasern hier das gleiche gilt, wie es für das makroskopische Verhalten und die Gewichtsverminderung angegeben wurde. Im linken Quadriceps ist die Verminderung der Faserbreite eine stärkere als im rechten und diese Differenz ist, soweit sich aus der Vergleichung der verschiedenartigen Muskeln entnehmen läßt, anscheinend eine größere als zwischen den normalen Muskeln und den durch die Rückenmarksdurchschneidung von der cerebralen Innervation ausgeschlossenen. In der Hauptsache ist dies wohl auf den Ausfall einer großen Zahl zentripetal laufender Erregungsvorgänge nach der Ischiadicusdurchschneidung auf der linken Seite zurückzuführen. In gewissem Sinne hat also jedes mit den motorischen Nervenbahnen und -zentren in Verbindung stehende nervöse Zentrum oder System auf jene und damit auch auf die Muskeln einen trophischen Einfluß, und man könnte in diesem Falle die Spinalganglienzellen als beigeordnete trophische Zentren für die Muskulatur bezeichnen. Das Wesentliche der trophischen Beeinflussung liegt aber doch wohl nicht in einer besonderen Einwirkung solcher Bahnen und Zentren direkt auf die Ernährung der Muskeln, sondern darin, daß sie durch die Erhaltung und Anregung der Funktion, der Tätigkeit der Muskeln in diesen einen Verbrauch von Nahrungs- oder Verarbeitungsmaterial unterhalten, der allein den Anstoß gibt zu neuer Zufuhr. Vergleichen wir nun die Faserkurven von Hund H, dessen rechter Gastrocnemius durch eine ohne Komplikation verheilte Sehnenüberpflanzung in die Haut inaktiviert worden war, mit denen der gelähmten Muskeln, so finden wir, daß hier die Verminderung der Faserbreite nach 124 Tagen ungefähr dem Grade entspricht, wie sie nach Nervenresektion schon binnen 43 Tagen erreicht wurde. Hier hat der rechte Quadriceps aus den schon beim makroskopischen Verhalten angeführten Gründen eine geringere Faserbreite als der der anderen Seite, doch ist die Differenz nicht so groß wie beim Gastrocnemius. Daß die Nervenresektion aber viel rascher zu einer Abnahme der kontraktilen Substanz führt, als die Inaktivierung durch Sehnenverlagerung ohne Nervenläsion, ist deshalb auch ohne Zuhilfenahme eines besonderen trophischen Einflusses seitens der nervösen Zentren verständlich, weil die kontraktilen Fasern in dem entspannten

und seines Angriffspunktes beraubten Muskels doch nie aufhören, Arbeit zu leisten. Sie kontrahieren sich, wenn ihnen Erregungen vom Nervensystem aus zugehen und die Lehre vom Muskeltonus zeigt, daß ihnen sogar dauernd Erregungen zuströmen (vgl. Bethe, E. Hering). Sie verbrauchen so Material und nehmen darum solches immer wieder auf, wenn auch in geringerem Maße, als bei der viel beträchtlicheren Arbeitsleistung unter natürlichen Verhältnissen, bei der Bewegung der Glieder. Dasselbe wird der Fall sein, wenn wir ein Gelenk immobilisieren oder wenn ein Hysterischer längere Zeit eine Extremität nicht gebraucht. Die innere Arbeit, der Tonus eines Muskels wird durch den Fortfall der von diesem Muskel unter normalen Verhältnissen besorgten Bewegung nicht aufgehoben. Experimentell können wir die Muskelfaser nur durch die Nervendurchschneidung, durch den Abschluß aller ihr zuströmenden nervösen Erregungen außer Funktion setzen. Auch hierbei verliert die kontraktile Substanz nicht ganz ihre Funktionsfähigkeit: die mechanische und elektrische Erregbarkeit zeigen, daß sich die Muskelfasern auch im entnervten Muskel noch kontrahieren können, aber sie werden dies nur sehr selten tun, da sie ohne Vermittlung des Nervensystems den von der Außenwelt auf den Organismus einwirkenden Reizen fast ganz entzogen sind. Die Bedeutung der reflektorischen und tonischen Erregungen für die Erhaltung der Tätigkeit und Ernährung des Muskels hat schon vor langem Forel betont. Die Annahme besonderer trophischer Eigenschaften der motorischen Nervenzelle erschien ihm überflüssig für die Erklärung der Tatsache, daß der Muskel ohne tonische Erregung, — also völlig untätig — nicht bestehen kann, daß er nach Zerstörung der motorischen Nerven oder ihrer Kerne zugrunde geht. Später hat Krehl (110) sich entschieden dafür ausgesprochen, daß die Funktion des Muskels und seine Ernährung nicht voneinander getrennt werden können. Goldscheider hat den Einfluß der unbewußten reflektorischen Erregungen gegenüber den bewußten cerebralen Impulsen und die Bedeutung der peripherischen, centripetal geleiteten Reize für die Muskelernährung wiederholt gewürdigt. Es fragt sich, ob wir imstande sind, durch mechanische oder elektrische Reizung in den schlaff gelähmten Muskeln die natürliche Erregung zu ersetzen und die Atrophie der Fasern aufzuhalten. Bei der einfachen Muskelatrophie nach Tenotomie ist das Ewh nicht gelungen. Hier konnte nur die Sehnennaht dem Muskelschwund Einhalt gebieten. Ewh schließt daraus, daß nur die natürliche Funktion des Muskels imstande ist, der Atrophie in entschiedener Weise vorzubeugen, daß nur das Ausüben der spezifischen Funktion der Organe diese in ihrem trophischen Zustande zu erhalten vermag. Mit Massage und Elektri-

sieren kann man das empfindliche kontraktile Gewebe leicht eher schädigen, als ihm lebenserhaltende Reize zuführen, und die fleißigste Anwendung der elektrischen Ströme wird nie dem stetigen Zufluß nervöser Erregungen gleichkommen können, der einen mit dem spinalen Zentralorgan und wenigstens einem großen Teil der in demselben zusammenlaufenden nervösen Bahnen in Verbindung stehenden Muskel im Tonus erhält.

Somit sehen wir, daß zur Erklärung der quantitativen und nicht qualitativen Unterschiede im Rückgang der kontraktilen Substanz bei der Atrophie durch mechanische Ruhigstellung des Muskels, durch Lähmung nach Ausschaltung der cerebralen oder der spinalen motorischen Zentren die Annahme einer speziellen nutritiven Wirkung dieser Zentren entbehrlich ist.

Das Verhalten der Muskelfasern, wie es bei meinen Untersuchungen durch die Breite derselben dargestellt ist, findet in dem wohlbekannten (motorischen) Einfluß dieser Zentren auf die spezifische Funktion der kontraktilen Materie eine hinreichende Erklärung.[1])

6. Verhalten der Muskelkerne.

Unsere Kenntnis von dem Verhältnis der Kerne zur Muskelfaser unter normalen und pathologischen Bedingungen ist durch Schieffer-deckers Untersuchungen wesentlich bereichert worden. Nicht nur

[1]) Als eine wichtige Stütze für die Lehre von den trophischen Funktionen der Vorderhornganglienzellen wird die sogenannte arthritische Muskelatrophie, der oft rapid einsetzende Muskelschwund bei Gelenkserkrankungen angeführt. Nach der jetzt fast allgemein geltenden Vulpian-Charcotschen Reflextheorie wird angenommen, daß bei Gelenksaffektionen reflektorisch durch Vermittlung der Nervenendigungen in den Gelenken und der zentripetalen Bahnen eine dynamische Veränderung der Vorderhornganglienzellen im Rückenmark zustande komme, die ohne eine erhebliche Änderung der motorischen Funktionen zu einer Störung der trophischen Tätigkeit der Rückenmarkszellen und damit zur Muskelatrophie führt. Ich habe die arthritische Muskelatrophie nicht in den Kreis meiner Betrachtungen gezogen, da mir hierüber experimentelle eigene Erfahrungen nicht zu Gebote stehen. Es kann kaum mehr zweifelhaft sein, daß bei vielen Fällen von arthritischer Atrophie die Gebrauchsverminderung der Muskeln allein nicht die Ursache des Muskelschwundes ist. Die bisher für die Reflextheorie erbrachte experimentelle Begründung scheint mir jedoch auch noch nicht hinreichend beweiskräftig zu sein. Man hat die arthritische Muskelatrophie immer als eine einfache Atrophie bezeichnet, da sie in der Regel nicht mit Entartungsreaktion verbunden ist (s. u.). Doch wird sie gerade häufig und in besonders hochgradiger Ausbildung dort getroffen, wo infektiös-toxische Prozesse lokal oder im Gesamtorganismus wirksam sind.

die Zahl der Kerne, sondern auch deren Volumen hat er zu bestimmen und mit den Maßen der Fasern zu vergleichen gewußt und dabei besondere Kennzeichen für die Eigenart jedes Muskels und für manche Erkrankungsformen sowie für die Aktivitätshypertrophie gefunden. Es muß ähnlichen Untersuchungen überlassen werden, auch für die neurogenen Muskelatrophieen die Beziehungen der Kernzahl und Kernmasse zum Verhalten der Muskelfasern im einzelnen aufzuhellen. Welche Schwierigkeiten sich dem gerade bei fortgeschritteneren Lähmungsatrophieen entgegenstellen, habe ich schon hervorgehoben. Ohne genauere Messungen steht man immer vor der Schwierigkeit der Entscheidung, ob die im Präparat auffallende große Kernzahl von einer tatsächlichen Kernvermehrung herrührt oder nur durch die Verminderung der kontraktilen Substanz vorgetäuscht wird und auch die Variationen der Korngröße können in dieser Hinsicht irreführen. Man hat darum gerne in einer besonderen Anordnung der Kerne in langen, ununterbrochenen Reihen oder Ketten, oder auch in dichtgedrängten Häufchen ein Kriterium für die echte Kernvermehrung gesehen, abgesehen von gewissen Veränderungen der Kerne selbst, die auf Teilungsvorgänge hinzudeuten scheinen. Wenn nun auch Reihenbildungen von Kernen nach den Beschreibungen von Schaffer, Schiefferdecker u. a. in geringerer Ausdehnung nicht selten in normalen Muskeln vorkommen können, wovon ich mich selbst mehrfach überzeugen konnte, so ist damit die Bedeutung dieser Gruppierung bei so außerordentlich häufigem und übermäßigem Auftreten, wie bei den atrophischen Muskeln, keine geringere. Auch sonst sehen wir nicht selten eine unter physiologischen Verhältnissen vereinzelt vorkommende Veränderung unter pathologischen Umständen in unverhältnismäßig größerer Ausbreitung hervortreten und sehen, daß vielfach der pathologische Vorgang nur eine Steigerung physiologischen Geschehens ist. Nur die sog. „innenständigen" Muskelkerne, die sich im Gegensatz zu den übrigen hart unter dem Sarkolemm gelegenen Kernen im Innern der Muskelfasern befinden, scheinen mir nach den Angaben der Anatomen keinerlei pathologische Bedeutung zu haben. Sie werden in atrophischen Muskeln kaum häufiger gefunden als in normalen, beim Hunde sicher nicht. Es ist begreiflich, daß sie in den „erstarrten Kontraktionen", die ohnehin die Aufmerksamkeit durch ihre Größe im Querschnitt auf sich ziehen, besonders auffallen.

Nun hat man die Kernvermehrung an der Muskelfaser, soweit sie sich eben aus der mikroskopischen Betrachtung schließen läßt, auch für ein Zeichen eines degenerativen Vorgangs gehalten. Wenigstens wird sie in den neurologischen Arbeiten immer wieder als

ein Kennzeichen für „degenerative Muskelatrophie“ angeführt. Diese Anschauung war früher so gefestigt, daß J. Hoffmann (81) einen Muskelbefund bei Schwund der meisten Vorderhornganglien und Atrophie der peripherischen Nerven als eine „fortschreitende Atrophie — bis zum Schwund — unter Beibehaltung der Querstreifung“ schilderte und beifügte, „also, wenn man will, eine sog. „einfache“ Atrophie der Faser, wenn nicht der Reichtum der Kerne da wäre“. (S. 457.)

Ich möchte das Hauptgewicht nicht auf die Zahl der Kerne legen, die ohne vergleichende Messungen schwer kontrollierbar ist, sondern darauf, daß im atrophischen Muskel unzweideutige Anzeichen vorhanden sind für eine Vermehrung der Kerne durch amitotische Teilung. Als solche möchte ich anführen: die schon erwähnten Reihen- und Häufchenbildungen, denen sich die paarig aneinanderliegenden Kerne anschließen, weiter die allerdings nur vereinzelt anzutreffenden Einschnürungen an besonders großen und langen Kernen, endlich die gerade in den atrophischen Muskeln besonders häufig gefundene Verdoppelung, selbst Verdreifachung der vergrößerten acidophilen Kernkörperchen und die Veränderung in der Verteilung des Chromatins der Kerne, die sich durch feinere Kernstrukturen, durch eine blassere Färbbarkeit kundgibt. Alle diese Dinge findet man auch in den normalen Muskeln des gleichen Tieres, freilich viel spärlicher, nur hin und wieder und zwar besonders an schmalen Fasern und an den Sehnenenden der Fasern. Dort ist bekanntlich auch im normalen Muskel eine Anhäufung von Kernen stets nachweisbar: möglicherweise steht diese im Zusammenhang mit der von Heidenhain bei Tritonenlarven am Sehnenende beobachteten Neubildung kontraktiler Substanz. Ich habe mehrfach auch in normalen wie in atrophischen Muskeln Anhäufung von Kernen an den im Innern des Muskels liegenden Faserenden gesehen. Im atrophischen Muskel scheint mir das weitverbreitete Vorkommen der beschriebenen Kernformen und -Gruppierungen für eine in ausgedehntem Maße stattfindende Neubildung von Kernen zu sprechen. Das Verhältnis der Kernzahl wird dadurch nicht ohne weiteres berührt. Wenn tatsächlich, wie es nach Schiefferdeckers Befunden kaum mehr zweifelhaft sein kann, unter Umständen mit der Bildung von Kernreihen und anderen amitotischen Kernteilungsformen eine Verminderung der Kernzahl einhergeht, so läßt sich daraus nur schließen, daß die neugebildeten Kerne rasch wieder zugrunde gehen und daß dem Untergang mehr verfallen als die Neubildung ersetzen kann. Demnach wäre es vielleicht zutreffender, nach der rein histologischen Betrachtung der

Muskelpräparate nur von einer Neubildung von Kernen statt von deren Vermehrung zu sprechen.

In allen atrophischen Muskeln habe ich die Zeichen einer Kernwucherung gesehen, um so ausgeprägter und zahlreicher, je länger die Lähmung bestanden hatte und je vollkommener sie war. Das Verhalten der Kerne entspricht damit dem der Faserbreite. Der stärkeren Proliferation der Kerne steht aber auch allem Anscheine nach ein stärkerer Kernzerfall gegenüber und die Veränderung des Chromatins der Kerne in den von mir beobachteten spätesten Stadien schlaffer Lähmung (bei Hund K 286 Tage), scheinen darauf hinzudeuten, daß allmählich auch hier die regressiven Veränderungen die Oberhand gewinnen. Ich habe die gleichen Kernveränderungen wie bei den Lähmungen aber auch bei Hund H nach Sehnenverpflanzung gesehen: wie hinsichtlich der Faserbreite, entspricht der Befund hier nach 124 Tagen etwa dem durch Ischiadicusresektion nach 43 Tagen erreichten Zustand. Schradieck sagt zwar ausdrücklich, daß nach seinen Versuchen (Tenotomieen bei Kaninchen) eine Vermehrung der Kerne durch direkte Teilung als konstante Begleiterscheinung stärkerer einfacher Atrophie der Muskelfasern nicht angenommen werden kann, daß man diese vielmehr nur dort in unzweideutiger Weise beobachtet, wo interstitielle Komplikationen bestanden. Obwohl Schradieck seine Beobachtungen bis zum 243. Tage nach Resektion der Achillessehne ausgedehnt hat, glaube ich, daß seine Befunde dem meinigen doch nicht widersprechen, da bei seinen Kaninchen schon frühzeitig eine Wiedervereinigung der Sehnenstümpfe durch Bindegewebe stattgefunden hat, die es dem Muskel gestattete, nach Ausgleich der durch die Entspannung erzeugten Retraktion wieder in Tätigkeit zu treten.

Nach meinen Präparaten stellt sich die Kernveränderung einerseits als eine durch direkte Kernteilung verursachte Vermehrung des Kernmaterials, andererseits in späteren Stadien als eine einfache Auflösung der Kerne dar. Neubildung und Rückbildung gehen wohl nebeneinander her, die in späteren Stadien besonders üppig entfalteten Kernreihen und Kerngruppen zeigen kleinere, verkümmerte Kernindividuen. Es macht sich auch hier wohl ein Mangel an Material geltend, die neugebildeten Kerne werden immer dürftiger, und damit ist der Übergang zum Kernschwund gegeben. Nirgends konnte ich solche Verunstaltungen und Verschmelzungen von Kernen in den atrophischen Muskeln finden, wie sie Kottmann bei Krebskachexie, Leukämie und anderen konsumierenden Krankheiten, Askanazy bei Morbus Basedow, Fujinami bei Lepra beschrieben hat. Auch in den dichtesten Kernhaufen sind die Kernkonturen nicht verwischt,

Die in den Versuchsberichten mehrfach erwähnten Unregelmäßigkeiten in der Form der Kerne möchte ich auf eine durch die Behandlung der Präparate bedingte Schrumpfung der großen, wenig resistenten Kerne beziehen.[1]) Für die Annahme Rickers (166), daß die Kernvermehrung nur eine scheinbare sei, verursacht durch ein Zerreißen ödematös im Transsudatstrom aufgequollener Kerne, deren Bruchstücke die Erhaltung der Kernform einem fächerigen Bau der Kerne verdanken sollen, finde ich keine Anhaltspunkte. Schon die Tatsache, daß man das gleiche Bild der Kernteilung wie im atrophischen Muskel so auch an manchen Stellen des gesunden Muskels findet, spricht gegen eine solche Auffassung.

Aus dem Befunde, daß im atrophischen Muskel die Kerne sich durch direkte Teilung vermehren, hat man aber auch den Schluß gezogen, daß es sich hier um einen regeneratorischen Vorgang handelt. Die Veränderungen bei der Muskelregeneration sind uns durch die Untersuchungen Volkmanns, Kirbys u. a. wohlbekannt geworden. Wir wissen, daß die Neubildung des Muskelgewebes nach einer Degeneration desselben nicht vom Zwischengewebe, dem Perimysium internum, ausgeht, sondern daß eine Vermehrung der Muskelkerne den Regenerationsprozeß einleitet, gleichviel ob es sich um die Wiederherstellung einer vollständig zugrunde gegangenen Faser handelt oder um das Auswachsen einer traumatisch nur teilweise vernichteten Faser. Diese Kernvermehrung ist zunächst eine direkte, amitotische (Steudel, Nauwerck); es bilden sich lange Kernreihen, die denen im atrophischen Muskel sehr ähnlich sehen. Nur soweit geht aber die Übereinstimmung. Bei der echten Regeneration kommt bald zu der Vermehrung der Kerne die Neubildung von Protoplasma um diese herum, es bilden sich Muskelzellen, Sarkoblasten (Barfurth),

[1]) Ich verzichte darauf, eine besondere Einteilung der verschiedenen Kernformen der Muskelfaser des Hundes zu geben, wie es Löwenthal für die Muskelkerne des Menschen versucht hat. Ich kann nach meinen Präparaten als Muskelkerne nur die meist ovalen ziemlich großen Kerne mit Kernkörperchen anerkennen, die länger als breit, dabei aber ziemlich flach sind, so daß sie schmaler aussehen, wenn sie im Schnitt seitlich getroffen sind. Von diesen Kernen sind Variationen je nach der Größe und der Anordnung des Chromatingerüsts im atrophischen Muskel vorhanden, namentlich in den späten Stadien des Muskelschwundes verändert sich das Aussehen der Kerne. Die gleichmäßiger gefärbten langen schmalen und kleinen runden Kerne, letztere wohl zu unterscheiden von den Querschnitten der ersteren, halte ich nicht für Muskelkerne, sondern glaube, daß sie den Bindegewebszellen und Gefäßen angehören. Da im Längsschnitt die Kapillaren vielfach mit ihren Bindegewebshüllen die Muskelfasern überkreuzen, ist namentlich in den stark atrophischen Muskeln die Trennung der verschiedenartigen Elemente schwierig und nur an dünnen gut konservierten und gefärbten Schnitten möglich.

die mit der differenzierten kontraktilen Substanz zunächst nichts gemein haben. Sobald sich die Kerne mit mehr oder weniger großen Protoplasmahöfen umgeben haben, die durch Verschmelzungen zu verschiedenartigen ihrer Zusammensetzung nach aber gleichwertigen Bildungen führen können, beginnt die mitotische Kernteilung die weitere Neubildung zu fördern. Je nachdem diese Neubildung von Zellen nun in diskontinuierlicher Weise über die ganze Strecke einer abgestorbenen Faser hin oder in kontinuierlicher Weise ausgehend von einem erhaltenen Faserstumpf sich entwickelt, sieht man die sogenannten Muskelzellenschläuche (Waldeyer) oder die Muskelknospen (E. Neumann) entstehen. Solche Gebilde sind in dem atrophischen Muskel in keinem Stadium der Lähmung zu sehen. Wohl habe ich bei Hund F kleine Kernhöfe erwähnt, die auch Ricker und Elienbeck in den durch Neurektomie atrophisch gewordenen Muskeln nachgewiesen haben, doch sind das Befunde, die man auch im normalen Muskel bei geeigneter Präparation erheben kann. Eine deutliche Vermehrung des Protoplasmas findet bei diesen Formen von Muskelatrophie nicht statt. Es fehlt dazu, wie ich oben gezeigt habe, auch der Anstoß durch vorausgehende degenerative Veränderungen der Muskelfasern. Sehr interessant sind in dieser Hinsicht die Beobachtungen Kirbys, der auch die Regeneration im gelähmten Muskel studierte und nach Ischiadicusdurchschneidung auf vorübergehende Muskelumschnürung hin dieselben Regenerationsvorgänge (Bildung von Mitosen) eintreten sah, wie im normal innervierten Muskel. Darum darf es uns auch nicht wundern, wenn wir bei einer Kombination von degenerativen, auf toxischer Basis beruhenden Vorgängen im Muskel mit Atrophie durch Nervenlähmung ähnliche regeneratorische Prozesse eintreten sehen, die bei unkomplizierter Lähmungsatrophie sich nie einstellen. Mitosen habe ich wie alle früheren Untersucher unter den Muskelkernen der atrophischen Fasern nirgends gesehen. Auch halte ich es nicht für richtig, die mit Kernreihen oder Kernhaufen erfüllten Sarkolemmschläuche, in denen der Rest der Muskelfaser meist nur verdeckt ist, als Muskelzellenschläuche zu bezeichnen, wenn man nicht auch die Vermehrung des Protoplasmas, die Zellenbildung, nachweisen kann. Ebensowenig haben die an veränderten und geschlängelten Fasern zu sehenden Ausbuchtungen, die natürlich auch Kernhaufen bergen können, mit den „Muskelknospen" Neumanns irgendwelche Verwandtschaft. Im Quer- oder Schrägschnitt hochgradig atrophischer Muskeln könnte man zuweilen beim Anblick einer im Umkreis von einem sichelförmigen Kernhaufen besetzten Faser glauben, Riesenzellen vor sich zu haben. Solche Bilder kamen mir in den 111

Tage nach Exstirpation der Cauda equina untersuchten Rückenmuskeln eines Hundes vor; F. Schultze erwähnt ähnliches. Ich finde aber die Struktur der Faser an diesen Stellen unverändert und möchte daher diese mit vielen Kernen besetzten Faserquerschnitte nicht mit den riesenzellenartigen Gebilden vergleichen, die Fujinami in der durch die Nachbarschaft von Geschwülsten beeinträchtigten Muskulatur auch auf Längsschnitten als wohlabgegrenzte Komplexe darstellt und die wohl den „Muskelknospen" näher stehen. Man sieht in den schwindenden Muskeln, wenn sie keiner weiteren Schädigung ausgesetzt sind, also keine Veränderungen, die dem Vorgange bei der Regeneration vollauf entsprechen; nur die ersten und nicht die wesentlichsten Anfänge einer solchen können wir in der direkten Kernteilung erblicken.

Eine regressive Bedeutung läßt sich der Kernwucherung aber noch weniger zuschreiben, wie dies Lewin für die Kernvermehrung bei der progressiven Muskelatrophie getan hat. Auch die histologischen Veränderungen, welche eine Rückbildung quergestreifter Muskelfasern begleiten, sind vielfach Gegenstand der Untersuchung gewesen. Die Rückbildung des Froschlarvenschwanzes, die Umwandlung der Fliegenlarven bot hierzu Gelegenheit und auch beim menschlichen Embryo läßt sich neben der Muskelneubildung eine Rückbildung der Muskelelemente verfolgen (Schaffer). Nach S. Mayer (138) hört dieser Antagonismus von Neubildung und Zerstörung auch beim erwachsenen Wirbeltier nicht auf und Lorenz berichtet gleiches vom Menschen. Volkmanns Beobachtungen lehren, daß sogar beim Regenerationsvorgang eine Rückbildung auch nach Entfernung der abgestorbenen Faserreste nicht fehlt, indem ein ein Teil der jungen Muskelzellen wieder zugrunde geht. Mag nun aber das regelrechte Fortschaffen unnötig gewordener Muskelfasern durch eingewanderte Leukocyten oder Phagocyten (Kowalevsky) besorgt werden oder durch die Tätigkeit der aus den Muskelkernen und dem indifferenzierten Protoplasmarest wie bei der Regeneration sich entwickelnden Muskelzellen (in diesem Falle „Sarkolyten" (S. Meyer) oder „Myophagen" (Lewin) zu nennen), immer handelt es sich um die Tätigkeit besonderer in Wirksamkeit tretender und auch anatomisch ohne Schwierigkeit nachzuweisender Zellen. Eine Sarkolyse durch Muskelkerne allein oder mit einem so minimalen Protoplasmarest, daß er der Beobachtung entgeht, ist kaum denkbar. Demnach kann die eigenartige Kernwucherung im schwindenden Muskel nicht als Zeichen einer aktiven Rückbildung betrachtet werden, wie sie bei echten degenerativen Prozessen im Muskel, beim Typhus und anderen Infektionskrankheiten, die mit schweren toxischen Schädi-

gungen der Organe einhergehen und nach traumatischen oder sonstwie zu einem Absterben der kontraktilen Substanz führenden Einflüssen zweifellos zu beobachten ist.

Die Kerne der Muskelfasern tragen nicht zur spezifischen Funktion der kontraktilen Substanz bei. (Vergl. Schenck.) Sie sind tätig am Aufbau der Organisation des kontraktilen Gewebes. Wir dürfen aber nach obigem annehmen, daß sie dabei der Tätigkeit des Protoplasmas, aus dem sich die kontraktile Materie herausdifferenziert, nicht entbehren können. Auch hierbei wird die Aufgabe der Kerne hauptsächlich die Regelung der Ernährung sein, der sie auch an der fertigen Faser noch vorstehen. Die nutritive Bedeutung der Muskelkerne kommt auch morphologisch dadurch zum Ausdruck, daß die Lagerung der Kerne an der Muskelfaser enge Beziehungen zu den Blutgefäßkapillaren erkennen läßt, wie Schiefferdecker auf eigene und Loeschkes Beobachtungen gestützt nachweisen konnte.

Wenn nun in gelähmten oder untätigen Muskeln die Ernährung der kontraktilen Fasern mangels der durch die Tätigkeit gesetzten chemischen Veränderungen darniederliegen muß, so sind die Kerne, ohne in ihrer eigenen Ernährung zu leiden, ihrer wichtigsten Funktion nahezu enthoben. Die Zirkulation ist in jenen Stadien der Lähmung, die hier in Frage kommen, also etwa vom 8. Tage nach Neurektomie an, nicht mehr erheblich gestört. Gegen eine stärkere venöse Hyperämie in diesen Stadien lassen sich die Beobachtungen Steiners anführen, auch sind die mikroskopischen Befunde der gelähmten Muskeln nicht im Sinne einer erheblichen Zirkulationsstörung zu deuten. Der Minderverbrauch von Nahrungsstoffen durch den Rückgang des Stoffwechsels in der Fasersubstanz kommt somit bei nicht oder nur wenig veränderter Nahrungszufuhr den Kernen zugute, sie wachsen und da dieses Wachstum über ein gewisses Maß nicht hinausgehen kann, fangen sie an, sich zu teilen. Zu einer Anbildung von Protoplasma kommt es nicht, da hierzu nach den Erfahrungen bei der Regeneration und Sarkolyse anscheinend eine besondere Anregung seitens der degenerierten oder doch in ihrer chemischen Konstitution wesentlich veränderten kontraktilen Substanz nötig ist. Auch ist die Ernährung der Muskelfasern nur vermindert, nicht ganz aufgehoben, sonst würden wir dieselben nicht nach Wochen in wohlerhaltener Struktur antreffen können. Es ist verständlich, daß die Kerne in ihren Lebenserscheinungen sich nicht ganz von der Faser emanzipieren können, mit der sie wohl auch hinsichtlich ihrer eigenen Ernährung in Wechselbeziehung stehen. Darum kann ihnen auf die Dauer der Zufluß von

Nährmaterial nicht förderlich bleiben. Die Teilungsprodukte werden atrophisch und gehen schließlich durch Auflösung zugrunde, wie auch die Faser selbst allmählich, bis zum völligen Schwunde ihre Struktur bewahrend, einer Auflösung durch die Körpersäfte verfällt. So können wir neben der „atrophischen Kernwucherung" uns auch den steten Untergang der neugebildeten Kerne vorstellen. Freilich ist dabei nicht außer acht zu lassen, daß in den späteren Stadien der Atrophie das im Muskel mit den kontraktilen Fasern eng verbundene Bindegewebe mit jenen in Konkurrenz tritt. Solange noch ein Rest von Muskelparenchym vorhanden ist, bleibt auch die Möglichkeit zu einer Regeneration erhalten. Meine Beobachtungen in späten Stadien schlaffer Lähmung zeigen, daß mit den Kernen lange noch auch die kontraktile Substanz in Spuren vorhanden ist, und einige Befunde an menschlichen Muskeln nach jahrelanger Lähmung lassen mich vermuten, daß Kerne und Fasern schließlich zugleich verschwinden.

Solange die gelähmte Muskelfaser in dem gleichen Zustande von Untätigkeit verharren muß, der durch eine Herabsetzung ihres Stoffwechsels sie allmählich zum Schwinden bringt, kommt eine Regeneration nicht zustande. Eine Vorbereitung zu regeneratorischer Tätigkeit mag man allenfalls in der Vermehrung der Kerne erblicken, doch bleibt der Vorgang im wesentlichen auf die Kerne beschränkt und vermag auch diese, da sie aller Wahrscheinlichkeit nach in ihren Lebenserscheinungen mit denen der Muskelfaser eng verknüpft sind, nicht vor dem Untergang zu bewahren. Dennoch läßt gerade die Kernwucherung im atrophischen Muskel, die in ihrer Ausdehnung nur dem Grade und der Dauer der Funktionsstörung, nicht aber der dieselbe auslösenden Ursache entspricht, eine gewisse nutritive Selbständigkeit des Muskelparenchyms erkennen. Die Veränderungen der Muskelkerne bei einer durch Läsion nervöser Zentren oder Bahnen verursachten Muskelatrophie unterscheiden sich wesentlich von jenen Umbildungen der Kerne und des Protoplasmas, die bei allen zu rascher Vernichtung der Muskelfasern oder eines Teiles derselben führenden Ernährungsstörungen oder Schädigungen anderer Art einen regressiven oder reparatorischen Vorgang einleiten. Die Annahme einer degenerativen Muskelatrophie auf Grund des mikroskopischen Bildes der Kernwucherung, als deren Zeichen wir die Bildung langer Kernreihen und dichter Kernhaufen ansehen dürfen, ist in keinem Falle gerechtfertigt. Da aber auch die Muskelfaser selbst in allen späteren Stadien jeder Lähmungsart, auch nach Nervenresektion oder Exstirpation der motorischen spinalen Zentren keinerlei degenerative Veränderungen zeigt, solange nicht zu der Lähmung ander-

weitige von der Läsion des Nervensystems unabhängige Schädlichkeiten hinzutreten, so glaube ich mich, gestützt auf meine eigenen Untersuchungen, auf die experimentellen Beobachtungen Stiers, Rickers u. a. und auf die große Zahl in gleichem Sinne zu deutender Befunde an Nervenkranken (v. Strümpell, Hoffmann, Löwenthal u. a.) zu dem Schluß berechtigt, daß es eine degenerative Muskelatrophie durch Nervenläsion allein nicht gibt, und daß der Einfluß der nervösen Zentren, im besonderen der motorischen Zentren des Rückenmarks (nach älterer Ansicht der Vorderhornganglienzellen) auf die Ernährung des Muskelparenchyms identisch ist mit der spezifischen Funktion dieser motorischen Organe des Nervensystems, mit der Übertragung und Leitung der Erregung auf den Muskel, der durch seine Tätigkeit allein sich assimilationsfähig erhalten kann. Ich kann mich daher Ricker nur anschließen, wenn er die Erwartung ausspricht, daß die Vorstellung von dem trophischen Einfluß des Nervensystems auf den Muskel in dem Sinne einer unmittelbaren Beeinflussung des Parenchyms endlich verschwindet.

7. Verhalten des interstitiellen Binde- und Fettgewebes und der Gefäße.

Während das Sarkolemm der Muskelfasern, zuweilen bei Elastinfärbung nach Weigert deutlich erkennbar, in den atrophischen Muskeln nach meinen Befunden bis in die Stadien stärksten Muskelschwundes keine Veränderungen erfährt und auch die schmalsten Fasern mit ihren Kernen vermöge seiner Elastizität den veränderten Raumverhältnissen sich anpassend als eine dünne, stellenweise etwas geschlängelte Membran umkleidet, treten im Bindegewebe mit Beginn der Verminderung des Muskelparenchyms schon frühzeitig Veränderungen ein. Die von Erb beschriebenen Zellanhäufungen in den Interstitien finde ich auch in den am 10. oder 8. Tage nach Ischiadicusresektion gewonnenen Präparaten des Gastrocnemius nicht. Wohl aber ist das Bindegewebe in allen von mir untersuchten atrophischen Muskeln nicht nur in den größeren Zwischenräumen zwischen den Muskelfaserbündeln, sondern auch im Innern derselben zwischen den einzelnen Fasern verstärkt und zwar um so mehr, je hochgradiger die Atrophie der Fasern selbst fortgeschritten ist. Messungen stehen mir hierüber nicht zu Gebote, sie dürften auch wegen des ungemein wechselnden Fettgehalts in den Interstitien sehr schwer in wirklich brauchbarer Weise anzustellen sein.

Mit der Abnahme des Muskelparenchyms würde natürlich das interstitielle Gewebe im mikroskopischen Präparat auch dann vorwiegen, wenn es ganz unverändert bliebe. Da wir aber das Bindegewebe zwischen den Muskelfasern und in der Umgebung der Gefäße und Nerven in den atrophischen Muskeln tatsächlich in viel breiteren Zügen sehen, als an den gleichen Stellen des normalen Muskels gleicher Individuen, so kann es keinem Zweifel unterliegen, daß auch nach der schätzungsweisen Betrachtung der Präparate, wozu sich vorzugsweise die Querschnitte eignen, eine Vermehrung der Bindesubstanz als Begleiterscheinung des Muskelschwundes festgestellt werden kann. Eine Neubildung von Bindegewebe an Orten, wo solches im normalen Muskel gar nicht getroffen wird, also etwa innerhalb der Sarkolemmschläuche, findet nicht statt. Es handelt sich lediglich um eine Bereicherung des schon normalerweise vorhandenen Zwischengewebes, die sich im wesentlichen wohl auf eine Vermehrung der kollagenen Fasern beschränkt, ohne daß es zu einer Neubildung freier, zelliger Elemente (Fibroblasten, Bildungszellen) kommt. Wenigstens ist es mir nicht gelungen, in unzweideutiger Weise solche Zellen und Kernteilungsfiguren im Bindegewebe darzustellen. Eine Verjüngung der Bindegewebszellen durch direkte Kernteilung scheint allerdings vorzukommen. Man findet in dem anfänglich recht kernarmen straffaserigen Gewebe in späteren Stadien der Muskelatrophie oft namentlich in der nächsten Umgebung der feinsten Gefäßverzweigungen einen auffallenden Reichtum großer Kerne. (Knoll und Hauer haben nach Resektion des Plexus axillaris bei Tauben im Brustmuskelbindegewebe Mitosen nachgewiesen. Die ganze Muskelveränderung hat aber so ausgesprochen entzündlichen Charakter (Emigration, Diapedese), daß man sie wohl mehr auf die Operation, als auf die Lähmung beziehen darf.) Die Vermehrung des Bindegewebes folgt ganz allmählich der Verminderung des Muskelparenchyms, doch kommt die Menge der angebildeten kollagenen Substanz nicht der Menge verschwindender kontraktiler Substanz gleich, so daß allmählich die Muskelfaserbündel trotz der Verbreiterung der die einzelnen Fasern umhüllenden Bindegewebszüge immer kleiner werden. Auch im Innern der Bündel wird die stärkste Vermehrung in der nächsten Umgebung der Gefäße bzw. der Kapillaren gefunden. Es können auf den Längsschnitten durch die mannigfachen Längs- und Querverbindungen der reich verzweigten Kapillaren Schleierbildungen seitens der vermehrten feinen Bindegewebsfasern entstehen, wie sie Ricker und Ellenbeck von atrophischen Kaninchenmuskeln beschrieben haben, mit deren Schilderung meine Befunde die größte Übereinstimmung zeigen, wenn ich mich auch der Deutung, die

Ricker diesen Veränderungen gibt, in manchen Punkten nicht anschließen kann. Die Bindegewebsvermehrung in den schlaff gelähmten Muskeln unterscheidet sich in der Form und Anordnung nicht von jener der spastisch gelähmten Muskeln, sie ist nur viel stärker entwickelt, ebenso wie auch die Volumsverminderung der Fasern eine größere ist. Das gleiche gilt für den Unterschied des durch Sehnenüberpflanzung inaktivierten von dem durch Neurektomie gelähmten Muskel. Auch bei stärkstem Muskelschwunde bleibt übrigens die im normalen Muskel vorhandene Differenz zwischen der Menge des Bindegewebes in den Interstitien, den größeren Septen, welche die Muskelfaserbündel trennen, und den Bindegewebszügen im Innern dieser Bündel bewahrt, so daß die grobe Struktur des Muskels, soweit nicht Fettansammlungen die Übersicht stören, erhalten bleibt. Daraus läßt sich entnehmen, daß die Zunahme der kollagenen Substanz hier wie dort eine ziemlich gleichmäßige ist. Die großen Arterien und Venen, sowie die nervösen Gebilde haben mächtig verdickte adventitielle Scheiden; die Kapillaren zwischen den Muskelfasern, im normalen Muskel nur in eine minimale Schicht von Bindegewebsfasern eingebettet, haben in atrophischen Muskeln dickere, aber im Vergleich zu den großen Gefäßen doch noch recht bescheidene Umhüllungen.

Eine Einwirkung der Bindegewebsvermehrung auf die kontraktile Substanz, ein Verdrängen der letzteren durch jene ist nirgends bemerkbar. Zudem ist die Bereicherung an kollagener Substanz doch noch eine sehr geringe zu einer Zeit, da die Faserbreite meßbar schon erheblich abgenommen hat und auch die Volumsverminderung des Muskels makroskopisch nicht zu verkennen ist. Zeichen einer Rückbildung des Bindegewebes habe ich nicht gefunden. Rundzellen waren in keinem meiner Präparate nachzuweisen, mit Ausnahme von Schnitten aus der Rückenmuskulatur des in den Versuchsberichten nur kurz erwähnten Hundes, dessen Cauda equina exstirpiert worden war. Dort fand sich in der Umgebung einer mitten im Schnitt getroffenen, bei der Operation versenkten Seidennaht eine lebhafte entzündliche Reaktion, die jedoch auf einen kleinen Bezirk des betreffenden Muskels beschränkt blieb. Auch die Gefäße zeigen außer der Verdickung der Adventitia nirgends eine Veränderung; die Intima sieht in den Gefäßen der am stärksten geschwundenen Muskeln nicht anders aus als in den normalen, auch an den Kapillaren fand ich keine degenerativen Veränderungen. In den Hinterbeinmuskeln von Hund K fallen die zahlreichen großen Gefäße im Querschnitt auf, aber eine Verdickung der Muscularis glaube ich doch ausschließen zu können, da der Kontrast zum normalen Muskelquerschnitt hinreichend dadurch erklärt ist, daß im atrophischen Muskel eine viel

größere Menge von Interstitien mit ihren Gefäßen und Nerven auf einen kleinen Anteil des Querschnitts zusammengerückt ist. Die elastischen Fasern sind in den atrophischen Muskeln anscheinend nicht reichlicher entwickelt als in den normalen, doch gebe ich zu, daß die Beurteilung der Präparate in dieser Hinsicht durch die veränderten räumlichen Verhältnisse sehr erschwert ist.

Die Bindegewebsvermehrung in den von mir untersuchten, durch keine Allgemeinerkrankung komplizierten Fällen von Muskelatrophie durch Lähmung oder Ruhigstellung hat demnach keinen reaktiven Charakter. Es kommt zu einer Anbildung kollagener Substanz in mehr oder weniger hohem Grade, aber immerhin doch in beschränkten Grenzen, wahrscheinlich auch zur direkten Kernteilung, aber es fehlt auch hier die üppige Entwicklung junger Zellen, das Protoplasma wird kaum vermehrt. Wir haben den umgekehrten Vorgang wie im Muskelparenchym vor uns, dort einfache Verminderung der kontraktilen Substanz, hier einfache Vermehrung der kollagenen Substanz. Es ist auch kein Grund vorhanden für eine lebhaftere Neubildung des Bindegewebes, da dem ganzen Vorgang weder im Parenchym noch in dem interstitiellen Gewebe eine Schädigung irgend welcher Art zugrunde liegt. Inwiefern die Zunahme des Bindegewebes eine zweckmäßige Einrichtung beim Muskelschwunde ist, mag dahingestellt bleiben. Die Erfüllung des durch die Atrophie verursachten leeren Raumes gelingt ihr doch meist nur sehr unvollkommen. Eine Erklärung für das Wachstum der Bindesubstanz mag in den eigenartigen Ernährungsverhältnissen des gelähmten oder untätigen Muskels zu finden sein. Wir haben gesehen, daß die Versorgung des Muskels durch den Blutstrom auch bei schlaffer Lähmung sich nicht wesentlich ändert, daß die kontraktilen Fasern um so weniger der Ernährung fähig sind, je weniger sie Arbeit und damit Stoffumsatz leisten, und daß auch die Muskelkerne nur vorübergehend daraus Vorteil zu ziehen vermögen. Das Bindegewebe bleibt im gelähmten Muskel in seiner Funktion (Reaktion auf Druck und Zug) nahezu unter gleichen Lebensbedingungen wie im normalen und es ist darum wohl verständlich, daß unter den günstigeren Ernährungsverhältnissen bei gleichzeitig vermindertem Seitendruck im Organ durch Abnehmen des Muskelparenchyms das Bindegewebe eine Zunahme erfährt. In gewissem Sinne kann man hier von einem Obsiegen des Bindegewebes im Kampf verschiedenartiger Teile des Organismus (Roux) sprechen. Schiefferdecker hat das Verhältnis des Muskelparenchyms zum Bindegewebe nach seinen Beobachtungen bei der Aktivitätshypertrophie und bei der Muskelatrophie kranker Individuen anders aufgefaßt. Da er hierbei

fand, daß das Bindegewebe in demselben Verhältnis zunimmt oder abnimmt wie die Muskelfasern, glaubt er, daß beide in ihrer Ernährung von einander abhängig sind, daß eine Symbiose zwischen dem Muskelgewebe und dem Bindegewebe in einem Muskel existiert. Wenn nun auch nach meinen Befunden, die in diesem Punkt mit früheren Beobachtungen fast ausnahmslos übereinstimmen, die Verhältnisse bei der Muskelatrophie nach Lähmungen anders liegen, als bei der degenerativen Muskelatrophie im Gefolge von Allgemeinerkrankungen, so ist damit die Bedeutung des Abhängigkeitsverhältnisses zwischen Muskelparenchym und Muskelbindegewebe doch nicht in Frage gestellt. Bei Krankheiten, die zu einer toxischen Schädigung des Gesamtorganismus führen, kann freilich das Bindegewebe ebenso leiden wie die Muskelfaser, und es kann daher, wenn diese schwindet, unter Umständen auch keine oder nur eine geringe Zunahme erfahren. Wenn aber bei der Aktivitätshypertrophie die Vermehrung des Bindegewebes der des Muskelparenchyms folgt, so ist daraus zu ersehen, daß die Förderung der Lebenstätigkeit der Muskelfaser auch dem Bindegewebe zugute kommt. Umgekehrt kann man annehmen, daß ein Rückgang der Lebensvorgänge in der kontraktilen Substanz auch für die Bindesubstanz, selbst wenn diese dadurch zunächst in bessere Ernährungsverhältnisse kommt, auf die Dauer nicht ohne nachteilige Einwirkung bleiben wird. Darum sehen wir, daß das Bindegewebe im untätigen Muskel nur zu einer unvollkommenen Weiterbildung kommen kann, die niemals allein zu einer Wiederherstellung der äußeren Form des Muskels führt. Bleibt dabei die Ernährung und das Allgemeinbefinden des Organismus vollkommen gut, oder findet sogar eine Übererernährung statt, so wird das zugeführte Nährmaterial im Muskel auch nicht mehr durch das Bindegewebe verbraucht, sondern es wird abgelagert, es kommt zum Fettansatz. So finden wir fast in allen atrophischen Muskeln der in vorzüglichem Ernährungszustande getöteten Hunde eine Anhäufung interstitieller Fettmassen, die annähernd dem Grade der Atrophie des Muskelparenchyms entspricht, obwohl von einer fettigen Entartung dieser Muskeln keine Rede sein kann. Sowohl innerhalb der Muskelfaserbündel wie namentlich in den größeren Septen zwischen denselben haben sich unzählige Zellen des Zwischengewebes mit Fett vollgeladen, ein Vorgang, der wohl zu unterscheiden ist von der Bildung der mit den Zerfallsprodukten der Markscheiden beladenen Fettkörnchenzellen, die auch in meinen Präparaten in den Lymphscheiden der degenerierten Nerven nachgewiesen werden konnten. Wird die Tätigkeit der Muskulatur eine sehr rege, so können auch, ohne daß sich in dem Verhältnis der Innervation etwas ändert, mit dem Ausgleich der atrophischen Er-

scheinungen die Fettdepots, entsprechend dem gesteigerten Nahrungsverbrauch wieder auf das normale Maß zurückgeführt werden, vorausgesetzt, daß nicht durch Krankheit des Organismus, Vergiftung u. dgl., der Stoffumsatz gestört ist. In dieser Hinsicht boten sehr bemerkenswerte Befunde die von Herrn Professor Sherrington mir zur Verfügung gestellten Muskeln von Hunden, die lange Zeit nach hoher Rückenmarksdurchschneidung am Leben erhalten worden waren. Da die Präparate dieser Muskeln in manchen Punkten meine übrigen Befunde ergänzen, will ich ihrer hier kurz Erwähnung tun.

1. Hinterbeinmuskeln eines 256 Tage nach Rückenmarksdurchschneidung in Höhe des 2. Dorsalsegments getöteten Hundes. (Biceps femoris, Tibialis anticus und Peroneus longus.) Die Nervi ischiadici zeigen keine Degeneration, ebensowenig die intramuskulären Nerven und die Muskelspindeln.

Messungen der Faserbreite habe ich, da mir die geeigneten Vergleichsobjekte fehlten, von diesen Muskeln nicht vorgenommen.

Die in Müllerscher Flüssigkeit konservierten Muskelpräparate zeigen zahlreiche Veränderungen, die den oben beschriebenen „erstarrten Kontraktionen" gleichen. Viele Fasern sind erheblich verschmälert, viele stark geschlängelt. Längs- und Querstreifung sind an den nicht homogenen Faserabschnitten überall wohl erhalten. Keine Vakuolen, keine körnige Degeneration. Die Vermehrung der Muskelkerne ist nur geringfügig, das Bindegewebe ist deutlich vermehrt, ziemlich kernreich. Keine Neubildung zelliger Elemente. Zwischen den Muskelfasern und in den Interstitien massenhaft große Fettzellen, in den Muskelfasern selbst keine Fetteinlagerungen. Gefäße und Kapillaren sind ganz intakt, ziemlich blutreich.

2. Hinterbeinmuskeln eines 508 Tage nach Rückenmarksdurchschneidung in Höhe des 8. Cervikalsegments gelegentlich einer Chloroformnarkose plötzlich verendeten Hundes, der bis dahin bei völlig gutem Allgemeinbefinden geblieben war. Die Muskulatur des Hinterkörpers hatte im Leben eine ungemein lebhafte reflektorische Tätigkeit gezeigt und war makroskopisch nicht deutlich atrophisch geworden.

Mikroskopisch unterscheiden sich diese Muskeln (Tibialis anticus und Gastrocnemius) nicht von normalen Hundemuskeln. Nerven, Muskelspindeln und Gefäße sind in keiner Weise verändert, es findet sich keine Kernwucherung, keine Vermehrung des Bindegewebes. Die Differenzen in der Breite der einzelnen deutliche Quer- und Längsstreifung zeigenden Muskelfasern sind nicht größer, als in normalen Muskeln. Die wenigen im Querschnitt an hypertrophische Fasern erinnernden Bilder sind durch abnorme Färbbarkeit als „erstarrte Kontraktionen" kenntlich, solche sind auch in ganz charakteristischer Weise in den Längsschnitten zu sehen. Die Marchi-Präparate lassen eine Fettinfiltration der Fasern nicht erkennen, doch wurden stellenweise spärliche feine Körnchen zwischen den Fibrillen geschwärzt, auch hier vorzugsweise in den „gequollenen" Faserabschnitten. Die interstitiellen Fettlager sind relativ gering entwickelt und entsprechen ungefähr dem Fettgehalt normaler Muskeln. Stärkere Anhäufungen großer Fettzellen werden außer in den Septen zwischen den Muskelfaserbündeln auch am Sehnenansatz (Zwischensehne) gefunden, was wiederum einem häufigen Befund in Schnitten gesunder Hundemuskeln entspricht.

Im letzteren Falle hatte also trotz des vollkommenen Ausfalls der cerebralen Innervation die erheblich gesteigerte reflektorische Arbeitsleistung der Hinterbeinmuskeln genügt, diesen während der langen Beobachtungszeit in jeder Hinsicht ihren normalen Ernährungszustand zu erhalten bzw. wieder zu verschaffen, während die Verhältnisse in dem erst angeführten Falle meinen Befunden bei spastischer Lähmung von geringerer Dauer näher kommen.

8. Verhalten der intramuskulären Nervenverzweigungen und der Muskelspindeln.

In den Versuchsberichten habe ich die Ergebnisse der mikroskopischen Untersuchung des Rückenmarks, der Spinalganglien und der Nerven bei den einzelnen Versuchen soweit eingetragen, als es mir notwendig erschien zum Nachweis dessen, daß die anatomischen Verhältnisse der Innervation für die von mir eingehender betrachteten Muskeln tatsächlich so lagen, wie es nach dem operativen Eingriff, nach der Beobachtung der lebenden Tiere und nach dem Ausfall der elektrischen Prüfung erwartet werden durfte. So ließ sich nachweisen, daß die von den Rückenmarkshäuten ausgehende Narbenbildung eine Vereinigung der nervösen Elemente an der Stelle der Rückenmarksdurchschneidung und eine Regeneration der sekundär degenerierten langen Rückenmarksbahnen verhindert hatte und daß die durchschnittenen Nerven bis in ihre feinsten markhaltigen Verzweigungen hin vernichtet waren. Bei Hund G hatte leider eine teilweise sich geltend machende Regeneration des Nerven nicht verhindert werden können. Die peripherischsten Teile desselben hatten sich an der Regeneration noch nicht nachweisbar beteiligt und die intramuskulären Nervenverzweigungen des Gastrocnemius und des Zehenbeugers waren noch vollkommen degeneriert, während im Biceps anscheinend zum Teil die nervöse Leitung schon wieder anfing, sich herzustellen. Erstere Muskeln haben darum für unsere Betrachtung nicht an Wert verloren, letzterer hätte ohnehin wegen der ungünstigeren Verhältnisse im gleichnamigen Muskel der anderen Seite ausgeschaltet werden müssen. Da der wichtigste Teil der Nervennarbe für die mikroskopische Untersuchung verloren ging, kann der Fall für die Klärung der bedeutsamen Streitfrage der Nervenregeneration nicht verwendet werden, aber er ist sonst in mancher Hinsicht bemerkenswert. Einmal zeigt er wieder, daß auch eine ausgiebige Resektion beim Hunde vor einer Wiederherstellung der Nervenleitung nicht sichert und man wird daher bei ähnlichen Versuchen, wenn sie

sich über lange Zeit hin erstrecken sollen, eine Verlagerung der Nervenstümpfe vornehmen müssen. Bethe hat uns schöne Methoden hierzu gezeigt. Ich habe selbst bei späteren hier nicht mehr verwerteten Versuchen den zentralen Stumpf durch die Glutäusmuskulatur durchgezogen und darüber mit Katgut vernäht, anscheinend, soweit die bisher über neun Monate ausgedehnte Beobachtung zeigt, mit dem gewünschten Erfolg. Ferner ist der Beginn der Regeneration, vorerst noch ohne Besserung der reflektorischen Erregbarkeit, in den proximalen Versorgungsgebieten des Hüftnerven beachtenswert, die Fortdauer der Entartungsreaktion, das Aussprossen vieler junger Nervenfasern aus einer alten im zentralen Stumpf und die mächtige Neurombildung an demselben. Endlich möchte ich noch hervorheben, daß die Beseitigung der cerebralen motorischen Innervation nicht im geringsten die Regenerationsfähigkeit des peripherischen Nerven beeinträchtigt hat.

Vergeblich habe ich versucht, ein Urteil über die letzten Endigungen der motorischen Nerven in den atrophischen Muskeln zu gewinnen. Die Vorbereitung der Präparate für die übrige mikroskopische Untersuchung hat eine Darstellung der Nervenendigungen vereitelt, auch die Nachvergoldung der in Sublimat fixierten Muskeln nach Apathy hat in dieser Hinsicht mich nicht zum Ziele geführt, während sie für die Darstellung der Muskelemente mir gute Dienste leistete. Ich kann daher nur daraus, daß nach Nervenresektion alle mit den angewandten Methoden darstellbaren nervösen Gebilde im Muskel degeneriert waren, während in allen anderen Muskeln die Nerven bis auf die auch im normalen Zustand nie fehlenden einzelnen Zerfallserscheinungen wohl erhalten waren, den Schluß ziehen, daß auch die motorischen Nervenendigungen, dort wo die motorischen Fasern fehlten, vernichtet, sonst aber in normalem Zustand verblieben waren. Den objektiven Beweis für diese Annahme vermögen meine Präparate nicht oder doch nicht einwandsfrei zu bringen, und ich habe eine Unterscheidung der Nervenendplattenkerne von den gewucherten Muskelkernen nicht mit genügender Sicherheit vornehmen können.[1])

[1]) Geßler hat bei Meerschweinchen durch Vergoldung die Degeneration der Nervenendgeweihe am 18. Tage nach Quetschung des Ischiadicus nachweisen können, ebenso nach längerem Zeitraum bei Eidechsen. Da er trotzdem bei den Warmblütern schon vor der völligen Degeneration der Nervenendigungen Entartungsreaktion der Muskeln fand und diese bei den Kaltblütern ganz ausbleiben sah, nimmt er an, daß die typische Entartungsreaktion im Muskel auch ohne Affektion der Nerven und Nervenendapparate eintreten könne. (Beim Warmblüter soll die Nervenverletzung eine zu einer „entzündlichen Resorption der Muskelsubstanz führende Alteration des intermuskulären Gefäßsystems" zur Folge haben.) Remak (164) hat sich dieser Deutung der EaR angeschlossen. Ganz abgesehen davon, daß bei genügendem Zu-

Dasselbe gilt auch für die Nervenendigungen der sensibeln Fasern im Muskel, deren vielgestaltige Ausbildung durch zahlreiche Untersuchungen in den letzten Jahren bekannt geworden sind (Ruffini, Dogiel, Perroncito u. a.). Dreierlei verschiedene sensorische Endorgane der Nerven stehen den Extremitätenmuskeln zur Verfügung: 1. Pacinische Körperchen; sie liegen in den Septen zwischen den Muskelfaserbündeln, an den Sehnen und auch im Perimysium. 2. Sehnenspindeln (Golgis Organe), kleine Sehnenbündel mit zirkulärer Scheide und feinverzweigten Nervenendigungen. Ich habe diese beiden Endorgane in meinen Präparaten vielfach gefunden, in den atrophischen Muskeln fehlen sie nicht, doch sind die Nerven nach Resektion des Ischiadicus degeneriert. 3. Muskelspindeln. Diese bestehen aus kleinen Bündeln quergestreifter Muskelfasern sehr verschiedenen Kalibers die mit mehrfach verzweigten Nervenfasern und Gefäßen vereinigt in einer mit lymphatischer Flüssigkeit erfüllten bindegewebigen Scheide liegen, die nur von den eintretenden Nerven und Gefäßen durchbrochen wird. Sie liegen zuweilen an den Zwischensehnen, meistens in den Interstitien neben den größeren Gefäßen und Nerven, manchmal aber auch mitten in den Muskelfaserbündeln. Die Nervenendigungen in denselben sind verschiedener Natur, es kommen Nervenendplatten vor und feine variköse Endverzweigungen (Blumengewinde Ruffinis); besonders eigenartig sind Nervenfasern, die spiralig mit vielen Touren, wie die Drähte eines Induktoriums die Muskelfasern umspinnen (Ruffini, Dogiel). Die Muskelspindeln haben eine interessante Geschichte, die sich in den vielen Namen wiederspiegelt, mit denen man sie im Laufe der zweiten Hälfte des vorigen Jahrhunderts belegt hat. v. Kölliker, der sie für eine Vorstufe der Entwicklung von Nerv und Muskel lange gehalten hat, nannte sie Muskelknospen und führte für ihre Muskelfasern den Namen Weismannsche Fasern ein, da Weismann diese Muskelfasern zuerst beschrieben hat.[1]) Kühne gab den er-

warten auch im Kaltblütermuskel EaR auftritt (vgl. Wiener), halte ich eine unmittelbare Vergleichung der Warmblütermuskeln mit den Kaltblütermuskeln in ihren funktionellen Verhältnissen nicht für berechtigt. Geßlers Befunde der gelähmten Meerschweinchenmuskeln decken sich aber im übrigen vollkommen mit den von mir beim Hunde erhobenen. So vorsichtig man auch in der Annahme pathologischer Veränderungen bei der Goldmethode sein muß, scheinen mir doch Geßlers Darstellungen der motorischen Nervenendigungen zu beweisen, daß nach ausreichender traumatischer Schädigung die peripherische motorische Nervenfaser bis in ihre letzten Ausläufer degeneriert, daß der Muskel nach Nervendurchschneidung in wenigen Wochen tatsächlich entnervt ist.

[1]) Batten erwähnt wieder die von Miescher im Jahre 1843 bei der Hausmaus gefundenen, 1854 von v. Siebold abgebildeten „Schläuche" und hält es für nicht

wähnten Organen den Namen „Muskelspindeln", der sich mit Recht neuerdings allgemein eingebürgert hat. v. Köllikers Bezeichnung ist zwar die ältere, aber sie ist nicht zutreffend, da die spätere Forschung gezeigt hat, daß diese Bildungen nichts mit der Entwicklung der Muskeln und ihrer Neubildung zu tun haben. Es ist daher zweckmäßiger, die Bezeichnung „Muskelknospen" für die bei der Muskelregeneration vorkommende Neubildung von jungem Muskelgewebe an alten Fasern beizubehalten, wofür sie Neumann eingeführt hat. Es wäre zu wünschen, daß auch in diesem Sinne der Name „Muskelknospen" nach Volkmanns Definition nur für das kontinuierliche Auswachsen alter Muskelfaserstümpfe gebraucht würde. Bestände nicht gegenwärtig die berechtigte Abneigung gegen die Bezeichnung anatomischer Details nach Personennamen, so wäre die geeignetste Benennung für die Muskelspindeln die von Kerschner gebrauchte des „Köllikerschen Organs" nach ihrem ersten Entdecker. Roth hat sie „neuromuskuläre Stämmchen" genannt und damit doch nur zum Teil ihr Wesen und ihre Gestalt getroffen. Die übrigen Namen der „umschnürten Bündel" (Fränkel) und „Neuritis fascians" (Eichhorst) entstammten der irrigen Auslegung pathologischer Befunde, nach der man in den Muskelspindeln Zeichen einer Muskel- oder Nervendegeneration zu sehen glaubte. Kerschners Verdienst ist es, die sensorische Natur der Muskelspindeln ausdrücklich hervorgehoben und für ihre Funktion eine befriedigende Erklärung gegeben zu haben. Sherrington hat den experimentellen Beweis für den Zusammenhang der Muskelspindeln mit den sensibeln Nerven bzw. den Spinalganglien erbracht und die späteren Untersuchungen pathologischer Muskeln haben die Darlegungen dieser beiden Autoren durchaus bestätigt. Bezüglich der Literatur über die Muskelspindeln verweise ich auf das vorzügliche zusammenfassende Referat Fr. Picks (157). Ich habe sie in den gesunden und den atrophischen

unwahrscheinlich, daß diese Gebilde mit den Muskelspindeln identisch waren. In Siebolds Referat vom Jahre 1843 sind sie als milchweiße, an beiden Enden verjüngte zylindrische Schläuche von der Länge des betreffenden Muskels beschrieben, die mit einem körnigen Inhalt strotzend gefüllt sind. Letzterer besteht aus länglichen und nierenförmig gebogenen Körnern und einigen sphärischen Gebilden. Die Wandung der „Schläuche" ist eine einfache strukturlose Membran. Danach halte ich es für ausgeschlossen, daß die „Schläuche" Mieschers Muskelspindeln waren; es wird sich um degenerative Veränderungen der Primitivbündel gehandelt haben. Auch die Figuren v. Siebolds lassen kaum eine andere Deutung zu: die von v. Siebold für Parasiten (schimmelartige Entophyten) gehaltenen Gebilde gleichen noch am meisten den „Muskelzellenschläuchen". Auch Kühne (113) hielt sie nicht für gleichartig mit den Muskelspindeln.

Muskeln meiner Versuchstiere meist gefunden und dabei folgendes feststellen können:

Fast in allen normalen, in den mechanisch inaktivierten sowie in den spastisch gelähmten Muskeln entsprach das Bild der Muskelspindeln den von den früheren Untersuchern mitgeteilten Befunden. Ich habe ihr Verhalten hauptsächlich auf Querschnitten studiert, da man in Längsschnitten nur mit lückenlosen Schnittreihen, die mir nicht zur Verfügung standen, ein genügendes Bild bekommt. Die Querschnitte geben eine gute Übersicht über die Spindeln, deren Hüllen, Nerven- und Muskelfasern; aber man muß bei der Beurteilung dieser Bilder zwei wichtige Momente nicht außer acht lassen. Einmal, daß der „perifascikuläre Lymphraum" (Golgi) in der Mitte der Spindel größer ist, als an deren Enden und dann, daß die hier so häufigen Innenkerne der Muskelfasern in deren Längsmitte schon unter normalen Umständen so gehäuft sein können, daß die Muskelfibrillen daneben fast verschwinden. Besonders den Binnenraum der Muskelspindeln habe ich im Querschnitt bald sehr groß, bald sehr klein gefunden, und wenn auch zugegeben werden muß, daß manche Veränderungen der Lymphräume für einen pathologischen Zustand sprechen mögen (Langhans), so wird man doch mit der Deutung vorsichtig sein müssen, wenn man nur Querschnitte von Muskelfasern vor sich hat. Zu einem weiteren Befund in den normal innervierten Muskeln bzw. Muskelspindeln komme ich später.

Nach Resektion des Ischiadicus fand ich in den von mir untersuchten Lähmungsstadien die Nervenfasern der Muskelspindeln degeneriert wie Horsley u. a. Aber auch die Muskelfasern schienen mir in den späteren Stadien bei wohlerhaltener Struktur im Volumen verändert. Sie waren schmaler als in den normalen Spindeln und zeigten auffallenden Kernreichtum. Freilich ist die Beurteilung der Verschmälerung der Spindelfasern viel schwerer als bei den übrigen Muskelfasern, da jene schon unter normalen Verhältnissen eine beträchtliche Differenz der Breite aufweisen können. Sichere Aufschlüsse über das Volumen der Spindelfasern könnten meines Erachtens nur sehr exakte vergleichende Messungen an Reihenschnitten geben. Jedenfalls möchte ich die Angaben, daß die Spindelfasern nicht oder sehr viel später als die übrigen an der Atrophie nach peripherischer Nervendurchschneidung teilnehmen, noch nicht für bewiesen halten. Degenerative Veränderungen zeigen sie so wenig, wie die freien Muskelfasern. Dagegen ist in den späteren Lähmungsstadien nach meinen Präparaten eine Verdickung der Spindelscheiden auch in den inneren Schichten und eine Vermehrung der als schmale Septen in den Binnenraum eintretenden Bindegewebszellen zu erkennen. Am schönsten

sind die Muskelspindeln in den Schnitten der fast vollkommen geschwundenen Muskeln des Hundes K zu sehen, dessen Rückenmark im Lumbosakralgebiet ohne Schädigung der Spinalganglien völlig entfernt war. Auch die sensibeln Nerven dieser Muskeln sind gut erhalten. Die Muskelspindeln sind in keiner Weise verändert und enthalten schöne, gut färbbare Nerven- und Muskelfasern, letztere an Breite den kümmerlichen Resten der übrigen Muskelfasern weit überlegen, mit tadelloser Fibrillenzeichnung und Querstreifung. Im Psoas allein finden sich neben normal aussehenden Spindeln solche mit stark erweitertem Lymphraum, aber erhaltenen Nervenfasern, während die Muskelfasern mit großen runden Kernen vollgepfropft sind. Indes ist es wohl möglich, daß dort im Schnitt nur die oben angeführten mittleren Partien der Muskelspindeln getroffen sind.

Die Tatsache, daß die Muskelspindeln bei einem erwachsenen Hund nach völliger Entfernung der zugehörigen Rückenmarksteile vollkommen intakt geblieben sind, scheint mir recht bemerkenswert zu sein. Sie stimmt überein mit den Beobachtungen Sherringtons und Leonowas bei Spina bifida, nicht minder mit den Ergebnissen der Untersuchung bei anderen pathologischen Veränderungen des Rückenmarks, im speziellen der vorderen Wurzeln des Menschen (L. Forster, Batten u. a.). Wo die Spinalganglien unversehrt geblieben sind, da werden auch die Muskelspindeln in toto unverändert gefunden. Wir sind gewohnt, in den Spinalganglien nur die Träger sensorischer Funktionen zu sehen. Zu den Muskelspindeln gehen aber auch zweifellos motorische Fasern mit typischen Endspalten. Wenn ich nun auch nicht den Nachweis führen kann, daß diese motorischen Fasern in dem erwähnten Fall erhalten waren, so darf man dies wohl annehmen, wenn man sieht, daß die quergestreiften Muskelfasern in diesen Spindeln eines in seiner kontraktilen Substanz nahezu bis auf den letzten Rest geschwundenen Muskels 286 Tage nach Beginn der Lähmung auch nicht die geringsten Zeichen von Atrophie aufweisen. Allem Anschein nach gehen von den Spinalganglien auch motorische Fasern ab für die Muskelspindeln; die Erklärung, daß die Spinalganglienzellen ein trophisches Zentrum für die Muskelspindeln darstellen, ist hier offenbar nicht ausreichend. Dagegen scheint mir die Frage weiterer experimenteller Erforschung wert, ob nicht in den Spinalganglien ein Reflexbogen für die Tätigkeit der Muskelspindeln besteht, der dieselbe auch nach Entfernung der spinalen Zentren gewährleistet. Daß die Spinalganglienzellen auch morphologisch eine Sonderstellung im Nervensystem einnehmen, geht daraus hervor, daß Bethe an ihnen keine Golginetze hat nachweisen können, dagegen allein in ihnen echte Fibrillengitter gefunden hat. Darin liegt eine

gewisse Verwandtschaft der Spinalganglienzellen mit jenen Ganglienzellen, welche in der „phylogenetisch ältesten Form des Nervensystems", den Nervennetzen, direkt den Übergang der zentripetal leitenden Fibrillen zu den zentrifugal leitenden nach den Ausführungen Bethes vermitteln. Vielleicht fände sich mit dem Nachweis einer reflektorischen Tätigkeit in den Spinalganglien, wie diese auch unter deren anatomischen Elementen in gegenseitiger Wechselwirkung vor sich gehen mag, eine Erklärung für die Beobachtung Lugaros, daß die Spinalganglienzellen nach Durchschneidung der hinteren Wurzeln keine Veränderungen erfahren, während solche nach Durchschneidung der peripherischen sensibeln oder gemischten Nerven wenigstens vorübergehend zu beobachten sind, ebenso wie in den Vorderhornganglienzellen nach Durchschneidung motorischer Nerven. Ich habe auf die Möglichkeit einer reflektorischen Erregung der Spindelfasern nach Durchtrennung der hinteren und vorderen Wurzeln (die Muskelspindeln des Hundes mit exstirpierter Cauda equina waren ebenso gut erhalten, wie die des Hundes K) nur deshalb hingewiesen, weil man gerade aus den angeführten Befunden von Muskelspindeln folgern könnte, daß seitens der Ganglienzellen (in diesem Falle der Spinalganglien) ein besonderer trophischer Einfluß auf die quergestreiften Muskeln ausgeht, auch wenn letztere nicht ihrer spezifischen Funktion genügen können. Dies wäre aber doch nur dann berechtigt, wenn man den strikten Nachweis führen könnte, daß diesen Muskelfasern nicht vom Spinalganglion aus oder sonst woher noch motorische oder tonische Erregungen zugehen können. Solange sich dies nicht beweisen läßt, dürfen wir daran festhalten, daß alle quergestreiften Muskelfasern, auch die der Muskelspindeln, nur durch ihre Tätigkeit in ihrer Ernährung gesichert sind und daß allein die funktionellen ihnen vom Nervensystem zugeleiteten Erregungen genügen, um sie zu erhalten, während sie nach Ausfall der Verbindung mit den nervösen Zentralorganen bzw. mit den von der Außenwelt zuströmenden Reizen einer einfachen Atrophie ohne degenerative Veränderungen erliegen.

Die Funktion der Muskelspindeln bedarf demnach noch in manchen Einzelheiten weiterer Aufklärung, wenn auch heute kein Zweifel mehr waltet, daß sie im wesentlichen eine sensorische Aufgabe haben und durch Übertragung zentripetaler Erregungen die Regelung der motorischen Tätigkeit der Muskeln unterstützen. Ihre Mitwirkung wird sich bei Muskeltätigkeit durch cerebrale Innervation nicht viel von der bei reflektorischen Bewegungen unter dem Einfluß subkortikaler, cerebellarer oder spinaler Zentren unterscheiden. Bei der Klarlegung der physiologischen Verhältnisse der Muskelspindeln wird immer wieder die mikroskopische Untersuchung der quergestreiften

Muskelfasern eine bedeutsame Rolle spielen. Ich möchte es daher nicht unterlassen, darauf aufmerksam zu machen, daß hier dieselben Umstände zu Täuschungen führen können, die sonst auch die Beurteilung der Muskelstruktur erschweren. Es ist naheliegend, daß überlebende quergestreifte Muskelfasern in den Muskelspindeln sich ebenso verhalten, wie die übrigen, wenn sie von einer Reizeinwirkung (durch Schnitt, chemische Reagentien u. dgl.) in reaktionsfähigem Zustande zur Zeit des Beginns der Starre betroffen werden. Es können dann dieselben Veränderungen eintreten, die ich oben als „erstarrte Kontraktionen" bezeichnet habe. Ich habe diese Veränderungen in ganz normalen Muskeln und auch in atrophischen Muskeln, die daneben völlig unveränderte Muskelspindeln enthielten, auch in diesen Querschnitten tatsächlich nachweisen können.

Die betreffenden Faserquerschnitte in den Spindeln fallen auf durch ihr homogenes Aussehen bei etwas vergrößertem Querschnitt, gröbere Fibrillenzeichnung, vor allem aber durch ihre abnorme Färbbarkeit. Im Schnitt nach van Gieson gefärbt, sehen sie dunkelrot aus, deutlicher noch treten sie hervor in den mit der Weigert-Palschen Markscheidenfärbung behandelten Schnitten, in denen nach gründlicher Differenzierung nur die Markscheiden dunkelblau, die „erstarrten Kontraktionen" schwarz oder schwärzlich braun gefärbt bleiben. Es ist wohl die geschützte Lage der Muskelspindelfasern, die es verursacht, daß man diese Veränderungen immerhin nur selten zu Gesicht bekommt, sie waren auch nur da zu finden, wo unter den übrigen Muskelfasern massenhaft „erstarrte Kontraktionen" vorhanden waren und dann nur in der Nachbarschaft der bei der Anfertigung des Präparats angelegten Schnitte im Muskel. Grünbaums Befund von Verminderung des Faservolums mit Ablagerung von hyalinem Material um die Faser innerhalb einiger Muskelspindeln bei Muskelatrophie mit hochgradiger Lipomatose scheint mir umsomehr hierher zu gehören, als die meisten Muskelspindeln in diesem Fall unverändert waren, auch die veränderten normale Nervenfasern hatten. In einigen der atrophischen Muskeln deutlich „hypertrophische" Fasern gefunden wurden und das Material sechs Stunden nach dem Tode eingelegt war. Leider ist die Methode der Fixierung und Färbung nicht angegeben. Die späteren Untersuchungen der Muskelspindeln lipomatös atrophischer Muskeln bei Dystrophie von Fr. Pick und anderen Autoren ergaben keine Veränderungen der quergestreiften Spindelfasern.

Dagegen sind mehrere Fälle bekannt geworden, in denen die Muskelspindeln im Gefolge von Intoxikationen (Alkohol, Phosphor) oder von anderen Erkrankungen, die mit toxischen Schädigungen des

Organismus verknüpft sind (Basedow nach Askanazy) deutliche degenerative Veränderungen auch in ihren Muskelfasern zeigten. Neuerdings hat Schiefferdecker eine eigenartige Degeneration mit lokaler Lückenbildung in den Muskelfasern der Spindeln bei Paralysis agitans beschrieben und abgebildet, wobei die Nervenfasern intakt geblieben waren. Er hält diese Veränderungen, die von jenen der um die Muskelspindel herumliegenden Muskelfasern verschieden waren, für eine der Paralysis agitans eigentümliche primäre Erkrankung der Muskelfasern in den Spindeln und setzt sie mit den klinischen Erscheinungen in Beziehung. Ob diese Anschauungen zutreffend sind, werden weitere Untersuchungen bestätigen müssen. Vorerst können wir auch diese Befunde unter die Degenerationen der Muskelspindeln aus toxischen Ursachen einreihen, wie Schiefferdecker selbst die Übereinstimmung derselben mit Askanazys Beobachtungen betont hat. Die Pathologie der Muskelspindeln bedarf noch in mancher Hinsicht der Ergänzung. Doch scheinen mir die wenigen bisher gesichert vorliegenden Befunde die Ansicht zu bestätigen, daß auch in diesen Organen eine degenerative Veränderung ebenso wie im Parenchym des Skelettmuskels überhaupt nur unter dem Einfluß toxischer Schädlichkeiten, nicht aber durch eine unkomplizierte Störung der Innervation zustande kommen kann.

Die Beziehungen der Entartungsreaktion zu dem anatomischen Verhalten der atrophischen Muskeln.

In Rücksicht auf die anatomische Untersuchung habe ich in keinem meiner Versuche die Prüfung der elektrischen Erregbarkeit am freigelegten Nerven und Muskel vorgenommen. Ich habe mich vielmehr damit begnügt, die Reaktion der Muskeln und Nerven auf den faradischen und galvanischen Strom am lebenden Tiere soweit zu untersuchen, als dies nach Abrasieren der Haare durch die unverletzte Haut hindurch möglich ist. Es waren also dieselben Versuchsbedingungen maßgebend, wie sie bei der elektrischen Untersuchung am Krankenbett vorliegen. Da hierbei die quantitativen Verhältnisse der Stromstärke und Stromspannung wenig berücksichtigt wurden, konnten ganz exakte Angaben über die Veränderungen der Erregbarkeit in den einzelnen Muskeln nicht gewonnen werden. Das war auch nicht beabsichtigt, sondern es lag mir nur daran, zu sehen, ob die atrophischen Muskeln, die zur anatomischen Untersuchung kommen sollten, jene Veränderungen der elektrischen Erregbarkeit zeigten, die man früher für den Ausdruck einer degenerativen Veränderung im Nerven und im Muskel gehalten hat. Darum mußten mich hauptsächlich die qualitativen Veränderungen der elektrischen Erregbarkeit interessieren. Das Ergebnis meiner Beobachtungen entsprach vollkommen dem, was man nach allseitiger Erfahrung und nach Erbs grundlegenden Untersuchungen erwarten durfte: nach der Resektion ihres motorischen Nerven gaben die atrophischen Muskeln etwa in der zweiten Woche schon charakteristische Entartungsreaktion. Die vom Nerven aus unerregbaren Muskeln kontrahierten

sich nicht bei lokaler monopolarer Reizung mit dem faradischen Strom reagierten hingegen auf monopolare Reizung mit dem konstanten Strom in den ersten Wochen mit sehr ausgiebigen, später mit immer schwächer werdenden, meist deutlich verlangsamten, trägen Kontraktionen. In den spätesten Lähmungsstadien waren solche Muskeln überhaupt nicht mehr elektrisch zu erregen. Überwiegen der A. S. Z. konnte zuweilen, nicht immer beobachtet werden, doch bewährte sich die Untersuchung mit der Anode bei diesen Muskeln insofern, als dabei die überaus störenden Zuckungen der benachbarten in ihrer elektrischen Erregbarkeit nicht veränderten Muskeln durch Stromschleifen weniger stark hervortraten. Alle übrigen Muskeln, auch die spastisch gelähmten und die mechanisch inaktivierten zeigten keine qualitativen Veränderungen der elektrischen Erregbarkeit.

Vergleicht man damit den anatomischen und mikroskopischen Befund der atrophischen Muskeln, so findet sich, daß einerseits die schlaff gelähmten Muskeln, solange sie überhaupt noch in der erwähnten veränderten Weise mit dem konstanten Strom erregbar sind, keine degenerativen Veränderungen der kontraktilen Substanz aufweisen. Das Muskelparenchym nimmt einfach an Masse ab und damit wird auch die elektrische (und mechanische) Erregbarkeit allmählich immer geringer, bis sie endlich, anscheinend noch vor dem Verlust der letzten Reste quergestreifter Muskelfasern verschwindet. Andererseits finden sich dieselben anatomischen Veränderungen des Muskels die wir nach Nervenresektion verhältnismäßig rasch eintreten sehen Verschmälerung der Fasern, Wucherung der Muskelkerne und des interstitiellen Fett- und Bindegewebes nach längerer Zeit auch in den spastisch gelähmten und den durch Ruhigstellung atrophisch gewordenen Muskeln, ohne daß die elektrische Erregbarkeit derselben eine qualitative Veränderung erleidet.

Die Entartungsreaktion kann demnach nicht von dem histologischen Verhalten des Muskels abhängig sein. Da sie aber unfehlbar in jenen Muskeln sich zeigt deren motorische Nervenfasern in ihrer Gesamtheit anatomisch nachweisbare schwere degenerative Veränderungen erkennen lassen, so dürfen wir die qualitative Änderung der elektrischen Erregbarkeit als ein sicheres Zeichen für diese Degeneration des Nerven betrachten.

Es ist schon wiederholt bei der anatomischen Untersuchung in Fällen von Erkrankungen der peripherischen Nerven oder des sog. peripherischen motorischen Neurons aufgefallen, daß die Muskeln trotz deutlich nachweisbarer Entartungsreaktion nur sehr geringfügig

Strukturveränderungen darboten und namentlich die kontraktile Substanz dabei mit ihrer Querstreifung wohl erhalten geblieben war. Den Zweifeln, die angesichts solcher Befunde über den Zusammenhang von Entartungsreaktion und Muskeldegeneration wach wurden, hat wohl am klarsten v. Strümpell Ausdruck gegeben. Er kam auf Grund seiner eigenen Erfahrungen und der unter seiner Leitung von Löwenthal angestellten Muskeluntersuchungen zu der Ansicht, daß die elektrische Entartungsreaktion, das Fehlen der faradischen Erregbarkeit und die galvanische Zuckungsträgheit einfach die elektrische Reaktion des entnervten Muskels darstellt. Auch in seinem Lehrbuch hat er neuerdings diese Lehre vertreten. Mann hält diese Anschauung für „durchaus plausibel", äußert aber doch einige Bedenken. Schon Erb hat sich mit der Frage beschäftigt, ob die Entartungsreaktion als der Ausdruck einer spezifischen Muskelirritabilität angesehen werden darf. Er führt hiergegen eine Reihe von Gründen an, die sich zum Teil auch heute noch nicht ganz bestimmt widerlegen lassen. Die größten Schwierigkeiten bereitet dem Verständnis der Strümpellschen Auffassung die von Erb in erster Linie erwähnte Tatsache, daß die Entartungsreaktion einer gewissen Zeit zu ihrer Entwicklung bedarf und daß sie dann zunächst in einer normaler Weise nicht vorhandenen Steigerung der galvanischen Erregbarkeit des Muskels sich äußert. An der Richtigkeit dieser Beobachtungen ist nicht zu rütteln. Aber man darf nicht vergessen, daß auch die Degeneration eines durchschnittenen oder gequetschten Nerven nicht sofort und in allen Fasern gleichmäßig einsetzt, sondern daß die Nervenveränderung vom 4.—5. Tage (an auch nach den neuesten Berichten Bethes) allmählich von der Läsionsstelle nach der Peripherie hin fortschreitet. Es ist daher sehr wohl denkbar, daß man in den ersten Tagen nach einer Schädigung der peripherischen Nerven noch immer das Bild der Nervenreizung vor sich hat, wie ja auch nach Erbs Darstellung die Entartungsreaktion erst mit dem Verschwinden der Erregbarkeit vom Nerven aus einsetzt. Was nun die anfängliche Steigerung der galvanischen Muskelerregbarkeit betrifft, so fragt es sich, ob damit, wie mit der trägen Zuckungsform, nicht nur eine normale Eigenschaft des Muskels hervortritt, die im normal innervierten Muskel durch eine mit der Erregung gleichzeitig im motorischen Nerven geleiteten Hemmung zurückgehalten wird. Die Beobachtungen von Kaiser und Amaya lassen es nicht ganz unmöglich erscheinen, daß auch im abgeschnittenen peripherischen Nervenstumpf unter der Einwirkung des Traumas sich noch hemmende Einflüsse auf den Muskel eine Zeitlang geltend machen können. Biedermanns Beobachtungen am Schließmuskel der Krebsscheere

haben gezeigt, daß die Reizung des peripherischen Nerven je nach der Abstufung der Reizstärke im Muskel Kontraktion oder Erschlaffung erregen kann. Doch möchte ich nicht die wohlbekannten zentralen Hemmungsvorgänge im Nervensystem (Goltz, Hering u. a.) in diese Betrachtungen hereinziehen. Man kann sich nur vorstellen, daß die Kontraktionen der Muskelfasern durch den Einfluß des Nervensystems nicht nur angeregt, sondern auch reguliert werden.[1]) Es ist ein wesentlicher Unterschied, ob eine Muskelfaser durch die nervöse Erregung mit einem Schlag in ihrer ganzen Länge sich kontrahiert, oder ob die Kontraktionswelle langsam über die Faser von einer Reizstelle aus hinläuft, wie man dies an isolierten Muskelfasern unter dem Mikroskop beobachten kann. Dieser Unterschied ist uns auch geläufig bei der mechanischen Erregbarkeit der Muskeln, wobei die Kontraktionen bald, wie Strümpell wohl mit Recht annimmt, durch Reizung der intramuskulären Nerven, in einem ganzen Muskelbündel mit blitzartigen Zuckungen, bald als sog. „idiomuskuläre Kontraktionen" mit allmählich an- und abschwellenden Wülsten hervortreten. Beides kann nebeneinander vorkommen. Man kann sich denken, daß zwischen dem Einfluß der nervösen Erregung und der spezifischen Muskelerregbarkeit eine gewisse Konkurrenz besteht, in dem Sinne, daß letztere um so freier und stärker in Erscheinung tritt, je mehr die erstere an Bedeutung verliert. Darum können wir träge Zuckungen auch an Muskeln beobachten, deren nervöse Zuleitung noch nicht, oder nicht mehr völlig unterbrochen ist, wenn nur eine gewisse Anzahl von Muskelfasern ganz oder teilweise der nervösen Zügelung

[1]) Gewisse Krankheitsformen lassen erkennen, wie bedeutungsvoll für die normale Bewegungsfähigkeit des Menschen das Gleichgewicht zwischen Nervenerregbarkeit und Muskelerregbarkeit ist. Ohne daß eine der beiden wesentlich herabgesetzt zu sein braucht, kann schon ein beträchtliches Überwiegen auf einer Seite zu Störungen führen. Ich möchte hier auf die von Erb (39) (S. 74 u. 75) hervorgehobenen Unterscheidungsmerkmale zwischen Thomsenscher Krankheit (Myotonia congenita) und Tetanie hinweisen. Die Erscheinungen der gesteigerten Nervenerregbarkeit bei Tetanie sind in ihren Beziehungen zum Muskel ohne weiteres verständlich. Die gesteigerte Muskelerregbarkeit bei der Myotonia congenita trotz erhaltener Nervenerregbarkeit muß uns hier schon wegen mancher Ähnlichkeiten mit der Entartungsreaktion interessieren. Sie hat durch zahlreiche anatomische Untersuchungen ihrem Wesen nach bisher nicht genügend aufgeklärt werden können. Die dabei mehrfach gefundenen pathologischen Veränderungen der Muskeln sind nicht eindeutig genug; die sicher festgestellte Hypertrophie der Muskelfasern kann sekundär entstanden sein. Die „myotonische Reaktion" zeigt gewissermaßen die Entartungsreaktion bzw. deren qualitative Veränderungen superponiert zur normalen, durch den Nerven vermittelten Erregbarkeit. Darin scheint hier ein Überwiegen der spezifischen Muskelirritabilität angedeutet zu sein gegenüber dem hemmenden oder regulierenden Einfluß der Nervenerregung, ohne daß dieser aufgehoben ist.

entbehrt. Es kann dann auch die Möglichkeit eintreten, die Mann hervorhebt, daß vom Nerven aus träge Zuckungen auszulösen sind. Die Reizung des Nerven wird zunächst in einzelnen normal innervierten Muskelfasern eine blitzartige Zuckung erregen, die aber in der Masse der übrigen entnervten Muskelfasern unbemerkbar abläuft, wohl aber den Reiz abgibt für die in den letzteren eintretende und bemerkbare träge spezifische Muskelzuckung. Damit kann man dem weiteren Einwand Erbs entgegentreten, der das von ihm beobachtete Fortbestehen der abnormen Erregbarkeit im Muskel nach Wiederherstellung des Nerveneinflusses gegen die Auffassung anführt, daß man es hier mit einer Erregbarkeit zu tun habe, die erst nach Aufhören des Nerveneinflusses zutage trete. Die Wiederherstellung der Funktion des Muskels und seiner Erregbarkeit vom Nerven aus schließt nach allen bisher geltenden Vorstellungen von der Nervenregeneration nicht aus, daß im Muskel noch eine große Zahl von entnervten Muskelfasern sich befindet. Gerade aber die derzeit noch nicht entschiedene Lehre von der Nervenregeneration zeigt uns, daß man vorerst überhaupt noch in keinem Falle zu einer gesetzmäßigen Festlegung der anatomischen Innervationsverhältnisse nach dem Ergebnis der funktionellen Prüfung kommen kann [Bethe, Bernhardt (16)]. Auch ist es ja bekannt, wie ungemein schwierig es oft ist, die qualitativen Verhältnisse der elektrischen Erregbarkeit festzustellen, wenn nicht ein vollkommener Ausfall des motorischen Nerven vorliegt, sondern nur ein Teil der motorischen peripherischen Bahnen zugrunde gegangen ist, wie bei manchen Formen der progressiven Muskelatrophie. Das Fehlen der faradischen Erregbarkeit des entnervten Muskels bzw. deren hochgradige Abschwächung ist auch heute noch nicht genügend erklärt. Nachdem man die kurze Dauer der einzelnen Induktionsschläge nicht mehr mit einer besonderen Erregbarkeit des Muskels in Beziehung bringen darf, seit Dubois und Remak nachgewiesen haben, daß einzelne Induktionsschläge auch im entnervten Muskel eine träge Zuckung auslösen können, wird man der Annahme zuneigen, daß der in seiner Ernährungstätigkeit geschwächte Muskel durch die rasch aufeinanderfolgenden Reize zu schnell erschöpft wird, so daß es zu einer deutlichen tetanischen Kontraktion nicht mehr kommt. Wäre das zutreffend, dann müßte sich an gelähmten Muskeln nach unserer oben auseinandergesetzten Anschauung von den Ursachen der Atrophie zeigen lassen, daß durch vorsichtige systematische Wiederholung der Reizapplikation die faradische Erregbarkeit eines gelähmten Muskels gebessert werden kann. Alle diese Fragen bedürfen noch der Aufklärung durch physiologische Experimente. Bisher scheint nur die Umkehr der Zuckungsformel

durch die Untersuchungen Wieners genügend erklärt zu sein, der nachgewiesen hat, daß „die Umkehr des Zuckungsgesetzes am degenerierten (d. h. durch Nervendegeneration gelähmten) Muskel dadurch bedingt ist, daß nicht mehr die, die Kathodenschließungszuckung erzeugenden Kathoden, sondern jene Kathoden, welche die Anodenschließungszuckung hervorrufen, an Stellen höchster Erregbarkeit liegen. Dabei muß aber die Erregbarkeitsdifferenz zwischen den Enden (des Muskels) und der Mitte so groß sein, daß sie nicht mehr durch die höhere Stromdichte an letzterer kompensiert werden kann." Übrigens widersprechen auch Wieners Versuche keineswegs der Meinung, daß die Entartungsreaktion der Reaktion des entnervten Muskels entspricht, scheinen sie vielmehr in mancher Hinsicht zu bestätigen. Inwieweit genaue Prüfungen der elektrischen Erregbarkeit an normalen und gelähmten Muskeln die Ansicht Strümpells bestätigen werden, bleibt abzuwarten. Ich glaube durch meine vergleichenden Untersuchungen nachgewiesen zu haben, daß es jedenfalls die anatomischen Veränderungen des Muskels nicht sind, die eine typische Entartungsreaktion entstehen lassen oder ihr Zustandekommen begünstigen. Es wird sich daher empfehlen, die spezifische elektrische Erregbarkeit des quergestreiften Muskels noch mehr wie bisher nach Durchschneidung der motorischen Nerven zu untersuchen, da die natürliche Degeneration des peripherischen Nervenabschnitts in der Ausschaltung der nervösen Organe im Muskel entschieden mehr leistet als die Curarevergiftung.[1])

Bis in die jüngste Zeit hat sich, trotz der von Strümpell und anderen Autoren geäußerten Bedenken die Lehre erhalten, daß die elektrische Erregbarkeit einen Maßstab abgibt für die anatomischen

[1]) Für die Theorie der Entartungsreaktion ist es gewiß nicht uninteressant, daß die elektrische Erregbarkeit der Muskeln auch ohne erhebliche Nervenschädigung durch irgend welche direkte Beeinflussung der Muskeln bzw. ihrer Nervenendigungen verändert werden kann, z. B. durch Auftragen von Sodalösung (Biedermann (18)) oder auch schon durch Kältewirkung (s. Oppenheim, Lehrbuch S. 44). Vielleicht lassen sich auch solche Erscheinungen durch eine Differenz zwischen Nervenerregung und lokaler Muskelreizung erklären. Hier wäre auch noch der sog. „fibrillären Zuckungen" zu gedenken, die man bei Nervenkranken gewöhnlich auf intrazentrale Reizvorgänge zurückführt. Es wäre doch wohl denkbar, daß hierbei auch lokale Reizvorgänge im Muskel, ausgeübt von den innervierten Fasern auf die entnervten, in Frage kommen. Man kann häufig sehen, daß die fibrillären Zuckungen in paretischen Muskeln besonders dann eintreten, wenn der Muskel aktiv angespannt wird. Auch die „fibrillären Zuckungen" und das „Muskelwogen" bei neurasthenischen oder nervengesunden Menschen unter der Abkühlung beim Entkleiden entstehen wohl vorzugsweise aus lokalen Ursachen. In den schlaff gelähmten aber noch relativ wenig atrophischen Hundemuskeln tritt ein solches Muskelwogen nach Entfernung der Hautdecke regelmäßig auf.

Veränderungen des Muskels. Man nannte die mit Entartungsreaktion einhergehende Atrophie bei Läsionen der peripherischen Nerven und der Vorderhornganglienzellen degenerative Atrophie, dagegen alle jene atrophischen Veränderungen der Muskeln, bei denen eine Entartungsreaktion nicht nachzuweisen ist, bei cerebralen Lähmungen, aber auch bei Gelenkentzündungen, bei Kachexie und bei schweren Allgemeinerkrankungen: einfache Atrophie. So schreibt noch vor kurzem Darkschewitsch (30 S. 1223): „Für den bloßen Augenschein äußern sich Atrophie und Degeneration des Muskelgewebes in völlig gleicher Weise als Muskelschwund oder Muskelatrophie im weiten Sinne des Wortes — atrophia muscularis s. amyotrophia. Allein bei genauerer Untersuchung des atrophischen Muskels — d. i. bei Untersuchung seiner elektrischen Erregbarkeit (im Original nicht in Sperrdruck) — sind wir in der ungeheuren Mehrzahl der Fälle bereits klinisch imstande, die Frage zu entscheiden, ob im gegebenen Falle ein einfacher atrophischer Prozeß oder eine Degeneration der Amyotrophie zugrunde liegt. Ist die kontraktile Substanz der Muskelfasern im atrophischen Muskel dem degenerativen Prozeß anheimgefallen, so kann man durch Reizung mit dem elektrischen Strom die sog. Entartungsreaktion konstatieren, welche bei derjenigen Kategorie von Muskelschwund, die auf einfacher Atrophie der Muskelfasern beruht, niemals vorliegt. Hieraus folgt, daß die mit Degeneration der Muskelfasern einhergehende Amyotrophie von derjenigen, wo es sich um einen einfachen atrophischen Prozeß handelt, streng zu unterscheiden ist."

Eine derartige Vermengung funktioneller Vorgänge und anatomischer Grundlagen halte ich beim Muskel nicht für berechtigt. Denn die Prüfung der elektrischen Erregbarkeit ist eine Funktionsprüfung der Muskeln und viel mehr noch der Nerven. Sie kann uns nur einen beschränkten Einblick in die anatomischen Veränderungen gewähren. Schon bei der klinischen Untersuchung des Nervensystems liegen die Verhältnisse in dieser Hinsicht nach neueren Forschungen nicht so einfach, wie man früher glaubte, wenn wir auch immer noch die Entartungsreaktion, wie oben gezeigt wurde, als ein sicheres Zeichen peripherischer Degeneration der motorischen Nerven betrachten dürfen. Die anatomische Untersuchung der Muskeln lehrt uns aber, daß hier die Veränderungen der Muskelstruktur durchaus nicht immer den funktionellen Veränderungen zu entsprechen brauchen. Ich glaube erwiesen zu haben, daß die Veränderungen der kontraktilen Substanz nach Nervenresektion sich von denen bei anderen Lähmungen und bei einfacher Inaktivität nur quantitativ nicht qualitativ unterscheiden. Wir sehen bei diesen Formen von Muskelschwund nur ein-

fache Atrophie, keine Degeneration, trotz der unter gewissen Bedingungen eintretenden Entartungsreaktion. Andererseits sind von Löwenthal und anderen Autoren deutliche degenerative Veränderungen der Muskeln einwandsfrei beschrieben worden, ohne daß dabei Entartungsreaktion vorlag. Wie sich die elektrische Reaktion des entnervten Muskels bei degenerativen Veränderungen, die unter toxischen Einflüssen zur Atrophie hinzutreten können, noch weiter verändern kann, das müssen erst spätere Untersuchungen lehren. Daß die Funktion eines Muskels durchaus nicht immer entsprechend den anatomischen Veränderungen der kontraktilen Substanz geschädigt sein muß, das haben uns zahlreiche klinische und anatomische Beobachtungen am Herzen (Krehl) und an den Skelettmuskeln (Zenker, Walbaum, Löwenthal) bewiesen. Zudem scheint es nach den oben gegebenen Ausführungen, daß die Entartungsreaktion im wesentlichen der Ausdruck einer normalen Reaktion des gesunden Muskels ohne Nervenleitung auf den elektrischen Strom ist, was freilich auch heute noch nicht „zur Evidenz nachgewiesen werden kann" (vgl. Erb 37).

Die Vorstellung, daß die Muskeln, welche Entartungsreaktion geben, degenerative Veränderungen erlitten haben müssen, hat sich im Laufe der Jahrzehnte entwickelt im Anschluß an die experimentellen und klinischen Untersuchungen Erbs. Man ist darum erstaunt, in den von Erb selbst beschriebenen (durch experimentelle Schädigung der peripherischen Nerven bei Fröschen und Kaninchen erhaltenen) Muskelbefunden kaum etwas von dem zu finden, was man als degenerative Veränderung der kontraktilen Substanz zu deuten gewohnt ist. Die Querstreifung erlitt keine sehr erheblichen Veränderungen, „auch in den späteren Stadien" fand er „sehr zahlreiche Fasern mit prachtvoll erhaltenen Querstreifen, welche durchaus nichts Abnormes" darboten. Nur die Kernvermehrung, die Vermehrung des Bindegewebes und eine gewisse Neigung zur „wachsartigen Degeneration" (s. o.), ließen Erb vermuten, daß diese „anatomischen Veränderungen des Muskels ihren funktionellen Ausdruck in jenen Erregbarkeitsänderungen gegen elektrische Ströme finden, daß sie eben die notwendigen anatomischen Vorbedingungen für diese Veränderungen der Erregbarkeit sind". Diese Deutung läßt sich heute nicht mehr aufrecht erhalten, seit wir wissen, daß dieselben Veränderungen sehr häufig in Muskeln gefunden werden, die keine Entartungsreaktion gaben. Auch die neuesten chemischen Untersuchungen gelähmter Muskeln (Rumpf, Steyrer, v. Fürth) sprechen durchaus nicht für eine durchgreifende Veränderung des Muskelparenchyms. Die Einteilung der Muskelatrophie nach der Art der Erregbarkeitsveränderungen in „degenerative"

und „einfache“ Atrophie hat viel Verwirrung geschaffen. Da man bei gleichartiger Erkrankung des Nervensystems im mikroskopischen Bilde bald einfache, bald degenerative Atrophie gefunden hat, glaubte man neuerdings, daß die beiden Formen des Muskelschwundes überhaupt nicht so scharf voneinander zu trennen sind. Ich meine, daß man damit wieder zu weit gegangen ist. Läßt man zunächst die Funktionsfähigkeit der Muskeln und ihre elektrische Erregbarkeit ganz außer acht und hält sich allein an das histologische Verhalten der Muskulatur, so kann man meines Erachtens sehr wohl die einfache Muskelatrophie von der degenerativen Muskelatrophie unterscheiden. Was die beiden Formen trennt, ist außer dem histologischen Verhalten, die Ursache ihres Entstehens.

Die einfache Atrophie ist charakterisiert durch Abnahme des Faservolumens, Kernwucherung und Vermehrung des interstitiellen Bindegewebes bzw. Fettgewebes. Sie tritt ein, wenn der Muskel aus irgend einem Grunde untätig ist, um so stärker, je geringer die Möglichkeit einer spezifischen Muskeltätigkeit durch nervöse Erregung gegeben ist, am stärksten also bei der Vernichtung des peripherischen motorischen Nerven.

Die degenerative Atrophie zeigt außer den Erscheinungen der einfachen Atrophie die verschiedenen bekannten Formen der Degeneration oder Nekrobiose des Muskelparenchyms (körnige Degeneration, Fettinfiltration mit Degeneration, die verschiedenen Arten vakuolärer Degeneration, wachsartige Degeneration, Zerklüftung, Amyloidentartung, Verkalkung. Hierher möchte ich auch gewisse Formen der Pigmentatrophie rechnen, sowie die „atrophische Degeneration“ Schiefferdeckers). Sie kommt nur zustande, wenn zu der Untätigkeit oder verminderten Funktion der Muskeln noch eine lokale oder allgemeine, traumatische oder toxische Schädigung des Muskelparenchyms sich hinzugesellt.

Soweit ich aus den Referaten ersehen kann (die Originalarbeit war mir leider nicht zugänglich) hat auch Durante in ähnlicher Weise eine Trennung der einfachen von der degenerativen Muskelatrophie aufrecht erhalten und hat auch die toxische Ätiologie der letzteren betont. Dagegen kann ich seiner Ansicht, daß der Atrophie der Muskelfasern eine Vermehrung des Sarkoplasmas vorangeht, nach meinen Befunden nicht beistimmen.

Während die Verhältnisse der Muskelatrophie nach Nervenläsionen im Experimente auch anatomisch relativ leicht zu überblicken sind, gestaltet sich die Beurteilung des Muskelveränderungen beim Menschen viel schwieriger. Entweder sind wir auf die Muskelexstirpationen

am Lebenden angewiesen und müssen dabei eine Menge von Veränderungen in Kauf nehmen, die durch den operativen Eingriff und die Fixierung der noch reaktionsfähigen Muskeln erst hervorgerufen werden. (Daß diese gewiß nicht nebensächlicher Natur sind, kann man z. B. aus Friedreichs Tafeln ersehen.) Oder aber wir müssen abwarten, bis der Kranke einem oft erst nach langem Siechtum ihm Erlösung bringenden Leiden erliegt, und dann finden sich in den Muskeln neben der Atrophie auch jene Veränderungen, die durch die mit der terminalen Krankheit verbundenen Ernährungsstörungen und Säfteveränderungen verursacht sind, aber mit der ursprünglichen Erkrankung des Nervensystems direkt in keinem Zusammenhang stehen. In beiden Fällen kann nur eine genaue Kenntnis und Berücksichtigung der interkurrenten Faktoren zum Ziele führen und ich vermute, daß wir auch in der Erkenntnis der sog. primären myopathischen Erkrankungen weiter kommen werden, wenn wir alles, was einer einwandsfreien Beurteilung des anatomischen Muskelbefundes hinderlich sein kann, aus dem Wege zu räumen wissen.

Zusammenfassung.

Ich habe versucht, auf Grund meiner experimentellen Beobachtungen nachzuweisen, daß der nach Läsionen des motorischen Nervensystems eintretende Muskelschwund beim Hunde unter Ausschließung traumatischer und toxischer Schädlichkeiten in einer einfachen Verminderung der kontraktilen Substanz, ohne degenerative Veränderungen, besteht. Die Ursache der Abnahme des Muskelparenchyms glaubte ich in einer durch die Herabsetzung der spezifischen Muskeltätigkeit verursachten Verminderung des Stoffumsatzes der kontraktilen Faser suchen zu dürfen. Eine Muskelfaser, die sich durch Tätigkeit und damit verbundene Erneuerung ihres Bestandes nicht „dauerfähig" erhält, wird allmählich vom Organismus oder den sie umgebenden Gewebsteilen aufgebraucht. Der Vorgang ihrer Lösung ist noch unbekannt. Eine Vermehrung des Sarkoplasmas scheint der Abnahme der kontraktilen Substanz nicht voranzugehen.

Eine besondere trophische Einwirkung der nervösen Zentren auf die Muskeln außer ihren die Erregung derselben zur Kontraktion vermittelnden (motorischen) Funktionen haben meine Untersuchungen nicht nachzuweisen vermocht. Dagegen haben die mikroskopischen Messungen und Präparate im Verein mit der Beobachtung der lebenden Tiere gezeigt, daß auch unabhängig von der willkürlichen (cerebralen) motorischen Innervation die auf den Reflexbahnen den spinalen Zentren zuströmenden Erregungen die Funktion der peripherischen motorischen Zentren und Bahnen hinreichend gewährleisten, um den Muskel in seiner Tätigkeit und Ernährung bis zu einem gewissen Grade zu erhalten und daß schon eine partielle Ausschaltung solcher zentripetaler nervöser Einflüsse sich durch eine

Steigerung des Muskelschwundes bemerkbar macht. Es ist darum auch nicht möglich, daß ein in normaler Weise innervierter und nur durch willkürliche oder mechanische Ruhigstellung von der äußerlich bemerkbaren Arbeitsleistung ausgeschlossener Muskel in derselben Zeit denselben Grad von Muskelschwund erreichen kann, wie ein durch peripherische Nervenläsion schlaff gelähmter Muskel. Jener wird durch die unaufhörlich auf ihn einwirkenden nervösen Erregungen im Tonus erhalten und bewahrt so durch innere Arbeit seinen Bestand zum Teil besser als dieser. Die in einem solchen nur äußerlich untätigen Muskel eintretende Atrophie unterscheidet sich aber von der nach Nervenläsion beobachteten nur durch den Entwicklungsgrad, nicht durch die Art der anatomischen Veränderungen. Hier wie dort lassen sich die Neubildung der Kerne und die Vermehrung des interstitiellen Gewebes durch die Änderungen im Materialverbrauch des Muskelparenchyms bei nicht erheblich verringerter Nahrungszufuhr erklären. Es konnte darum den vasomotorischen Verhältnissen in den gelähmten Muskeln ein wesentlicher Einfluß auf deren Ernährungszustand nicht zugeschrieben werden. Zur echten Fettinfiltration der Muskelfasern scheint es bei der einfachen Lähmungsatrophie der Muskeln nicht zu kommen.

Man darf wohl mit Recht die Atrophie jedes gelähmten Muskels als eine einfache Inaktivitätsatrophie bezeichnen. Was man klinisch bisher Inaktivitätsatrophie genannt hat, den Muskelschwund bei hysterischen Paresen, nach lange dauernder Fixation der Glieder u. dgl., ist insofern keine wahre Inaktivitätsatrophie, als bei diesen Zuständen der Muskel nicht aufhört, tätig zu sein. Hier kann man nur von einer Atrophie des Muskels durch Verminderung seiner Tätigkeit sprechen, eine vollkommene Inaktivität gibt es im Muskel nur bei Wegfall jeglicher zentrifugaler Innervation.

Wie es scheint, fallen auch die quergestreiften Muskelfasern der Muskelspindeln unter die angegebenen Regeln, doch sind für diese Organe die anatomischen und physiologischen Innervationsverhältnisse noch nicht genügend aufgeklärt.

Erleiden wenig oder gar nicht tätige Muskeln traumatische oder toxische Schädigungen, so können außer der Verminderung der kontraktilen Substanz auch verschiedenartige degenerative Veränderungen in den Fasern mit entsprechenden Folgezuständen im Zwischengewebe eintreten. Das berechtigt dazu, auch im pathologisch-anatomischen Sinne eine degenerative Muskelatrophie von der einfachen Muskelatrophie zu unterscheiden. Diese anatomischen Begriffe decken sich aber nicht mit der Funktionsfähigkeit und der elektrischen Erregbarkeit der Muskeln. Die sog. Entartungs-

reaktion ist nur ein Zeichen für den Ausfall der peripherischen Nervenerregung. Die Kontraktilität der Muskelfasern ist bis zu einem gewissen Grade unabhängig von den anatomischen Veränderungen, wird aber mit steigender Abnahme der kontraktilen Substanz bis zum Verschwinden allmählich herabgesetzt.

Da eine sichere Beurteilung mikroskopischer Muskelpräparate nur möglich ist, wenn man die bei den kontraktilen Organen auch nach dem Universaltod noch eintretenden Veränderungen auszuschließen vermag, habe ich mich beim Vergleich zwischen normalen und atrophischen Muskeln bestrebt, jene Veränderungen der kontraktilen Substanz auszuscheiden, die ich mit der Bezeichnung der „erstarrten Kontraktionen" zu charakterisieren versuchte. Sie entstehen unter der Einwirkung äußerer Reize auf die absterbende noch reaktionsfähige Muskelfaser in gleicher Weise in der normalen wie in der atrophischen Muskulatur. Sie sind kein Zeichen für eine vitale Veränderung der kontraktilen Substanz und kommen auch in den Muskelspindeln zur Beobachtung. In Querschnitten können sie eine Hypertrophie einzelner Fasern vortäuschen.

Verzeichnis der benützten Schriften.

1. Amaya, S. Über scheinbare Hemmungen am Nervmuskelpräparate etc. Arch. f. d. ges. Physiologie. B. 91 S. 413. — 1902.
2. Anjel. Zur Tabes (I. Anomalien der Muskelirritabilität bei Tabeskranken). Berliner klin. Wochenschrift. B. 17 S. 586. — 1880.
3. Apathy, St. v. Das leitende Element des Nervensystems und seine topographischen Beziehungen zu den Zellen (I. Mitteilung). Mitteil. d. zoolog. Station zu Neapel. B. 12 S. 495. — 1897.
4. Arnold, J. Über „vitale" Granulafärbung in den Knorpelzellen, Muskelfasern und Ganglienzellen. Arch. f. mikrosk. Anatomie. B. 55 S. 470. — 1900.
5. Askanazy, M. Pathologisch-anatomische Beiträge zur Kenntnis des Morbus Basedowii, insbes. über die dabei auftretende Muskelerkrankung. D. Archiv f. klin. Med. B. 61 S. 118. — 1898.
6. Auerbach, L. Ein Fall von wahrer Muskelhypertrophie. Virchows Archiv. B. 53 S. 234 u. S. 397. — 1872.
7. Derselbe. Zur Frage der wirklichen oder scheinbaren Muskelhypertrophie. Zentralbl. f. d. medizin. Wissensch. B. 27 S. 802. — 1889.
8. Babinski, J. Des modifications, que présentent les muscles à la suite de la section des nerfs qui s'y rendent. Compt. rend. T. 98 p. 51. — 1884.
9. Barfurth, D. Die Rückbildung des Froschlarvenschwanzes und die sogenannten Sarkoplasten. Arch. f. mikrosk. Anatomie. B. 29 S. 35. — 1887.
10. Derselbe. Zur Regeneration der Gewebe. Arch. f. mikrosk. Anatomie. B. 37 S. 406. — 1891.
11. Bastelberger. Exper. Studien über Entartungsreaktion. D. Arch. f. klin. Med. B. 28 S. 562. — 1881.
12. Batten, Fr. E. The muscle spindle under pathological conditions. Brain T. 20 p. 138. — 1897.
13. Derselbe. Experimental observations on early degenerative changes in the sensory endorganes of muscles. Brain. T. 21 p. 388. — 1898.
14. Braun, J. Beiträge z. Kenntn. d. Muskelspindeln. Anat. Hefte. S. 249. — 1900.
15. Bernhardt, M. Beitrag aus d. Pathologie peripher. Lähmungen zur Frage von dem Bestehen einer spezifischen Muskelirritabilität. D. Arch. f. klin. Med. B. 16 S. 88. — 1875.

16. Derselbe. Zur Pathologie veralteter peripherischer Facialislähmungen. Berliner klin. Wochenschrift. B. 40 S. 425. — 1903.
17. Bethe, A. Allgemeine Anatomie und Physiologie des Nervensystems. Leipzig 1903.
18. Biedermann, W. Beiträge zur allgemeinen Nerven- und Muskelphysiologie. 10. Mitt. Sitzungsber. der k. Akademie zu Wien. B. 92 Abt. III S. 66. — 1883.
19. Derselbe. 21. Mitt. Über die Innervation der Krebsschere. Sitzungsber. der k. Akademie zu Wien. B. 97 Abt. III S. 49. — 1888.
20. Bizzozero und Golgi. Über die Veränderungen des Muskelgewebes nach Nervendurchschneidung. Wiener med. Jahrb. H. 2 S. 125. — 1873.
21. Born. Beitr. zur Entwicklungsgeschichte d. quergestr. willkürlichen Muskeln der Säugetiere. In. Diss. Berlin 1873.
22. Cassirer, R. Über Veränderungen der Spinalganglienzellen und ihrer zentralen Fortsätze nach Durchschneidung der zugehörigen peripheren Nerven. D. Zeitschr. f. Nervenheilkunde. B. 14 S. 150. — 1898.
23. Derselbe. Die vasomotorisch-trophischen Neurosen. Berlin 1901.
24. Charcot, J. M. Amyotrophie et contractures réflexes d'origine articulaire. Progrès médic. p. 573. — 1882.
25. Cohnheim. Über den feineren Bau der quergestreiften Muskelfaser. Virchows Archiv. B. 34 S. 606. — 1865.
26. Cohnheim, O. Die Kohlehydratverbrennung in den Muskeln und ihre Beeinflussung durch das Pankreas. Zeitschr. f. physiolog. Chemie. B. 39 S. 336. — 1903.
27. Christomanos, A. A., u. Strössner, E. Beitr. z. Kenntn. d. Muskelspindeln. Sitzungsber. der k. Akad. zu Wien. B. 100 Abt. III S. 417. — 1891.
28. Cramer, A. Die pathолog. Anatomie d. progr. Muskelatrophie. Zusammenfassendes Referat. Zentralbl. f. allg. Path. u. path. An. B. 6 S. 552. — 1895.
29. Darkschewitsch, L. Über die Veränderungen in dem zentralen Abschnitt eines motorischen Nerven bei Verletzung des peripheren Abschnitts. Neurolog. Zentralbl. B. 11 S. 658. — 1892.
30. Derselbe. Die pathologische Anatomie der Muskeln. Im Handbuch der pathol. Anatomie des Nervensystems. B. 2. Berlin 1904.
31. Dogiel, A. S. Die Nervenendigungen im Bauchfell, in den Sehnen, den Muskelspindeln u. d. Centrum tendineum des Diaphragmas beim Menschen u. bei Säugetieren. Arch. f. mikr. Anat. B. 59 S. 1. — 1901.
32. Durante, G. Du processus histologique de l'atrophie musculaire. Arch. méd. expériment. et d'anat. pathol. Sér. 1 T. 14 p. 658. Zitiert nach Schiefferdecker. — 1902.
33. Eichhorst, H. Neuritis fascians. Virchows Archiv. B. 112 S. 237. — 1888.
34. Ellenberger, W., u. Baum, H. System. u. topogr. Anatomie des Hundes. Berlin 1891.
35. Erb, W. Zur Kasuistik der Nerven- und Muskelkrankheiten. D. Arch. f. klin. Mediz. B. 4 S. 242. — 1868.
36. Derselbe. Bemerkungen über die sogen. wachsartige Degeneration. Virchows Archiv. B. 43 S. 108. — 1868.
37. Derselbe. Zur Pathologie u. path. Anatomie peripherischer Paralysen. D. Arch. f. klin. Mediz. B. 4 S. 535 und B. 5 S. 42. — 1868.
38. Derselbe. Handbuch der Elektrotherapie in Ziemssens Handb. d. allgemeinen Therapie. Leipzig 1882.

39. Derselbe. Die Thomsensche Krankheit (Myotonia congenita). Leipzig 1886.
40. Derselbe. Dystrophia muscularis progressiva. D. Zeitschr. f. Nervenheilkunde. B. 1 S. 13 u. S. 173. — 1891.
41. Erbkam. Beitr. z. Kenntn. der Degeneration und Regeneration von quergestr. Muskulatur nach Quetschung. Virchows Archiv. B. 79 S. 49. — 1880.
42. Ewh, E. Beiträge zur Lehre von der Muskelatrophie. In.-Diss. Berlin 1894.
43. Exner. Über optische Eigenschaften lebender Muskelfasern. Arch. f. d. ges. Physiologie. B. 40 S. 373. — 1887.
44. Flatau, E. Über Veränderungen d. menschl. Rückenmarks nach Wegfall größerer Gliedmaßen. D. med. Wochenschr. B. 23 S. 278. — 1897.
45. Flatau, G. Muskelatrophie nach Frakturen, Luxationen und arthritischen Gelenkerkrankungen. Zentralbl. f. d. Grenzgebiete d. Med. u. Chir. Nr. 8 u. 9 S. 306 u. S. 350. — 1902.
46. Fletscher, W. M. The survival respiration of muscle. Journ. of physiol. T. 23 p. 10. — 1898.
47. Forel, A. Einige hirnanatomische Betrachtungen und Ergebnisse. Arch. f. Psychiatrie. B. 18 S. 162. — 1887.
48. Forster, L. Zur Kenntn. d. Muskelspindeln. Virchows Archiv. B. 137 S. 121. — 1894.
49. Fränkel. Über pathol. Veränderungen der Kehlkopfmuskeln. Virchows Archiv. B. 71 S. 261. — 1877.
50. Derselbe. Über Veränderungen quergestr. Muskeln bei Phthisikern. Virchows Archiv. B. 73 S. 380. — 1878.
51. Frank, O., u. Voit, F. Der Ablauf der Zersetzungen im tier. Organismus bei d. Ausschaltung d. Muskeln durch Curare. Zeitschr. für Biologie. B. 42 S. 309. — 1901.
52. Frankl, L., u. Freund, E. Über Schwund in der Skelettmuskulatur. Sitzungsber. der k. Akad. zu Wien. B. 88 Abt. III S. 115. — 1883.
53. Frey, H. Handbuch der Histologie und Histochemie des Menschen. 4. Aufl. Leipzig 1874.
54. Friedreich, N. Über progressive Muskelatrophie. Berlin 1873.
55. Freusberg, A. Über die Erregung und Hemmung der Tätigkeit der nervösen Zentralorgane. Arch. f. d. ges. Physiologie. B. 10 S. 174. — 1875
56. Derselbe. Reflexbewegungen beim Hunde. Arch. f. d. ges. Physiologie B. 9 S. 358. — 1874.
57. Fujinami, A. Über das histologische Verhalten des quergestreiften Muskels an der Grenze bösartiger Geschwülste. Virchows Archiv. B. 161 S. 115. — 1900
58. Derselbe. Über die histolog. Veränd. d. Muskelgewebes bei der Lepra u. eine besondere Wucherung u. Hyperchromatose d. Muskelkerne. Virchows Archiv. B. 161 S. 159. — 1900.
59. Derselbe. Über Muskelveränderungen etc. Ebenda. S. 577.
60. Fuld, E. Über das Verhalten des Sphincter ani bei Hunden mit exstirpierten Lendenmark. In.-Diss. Straßburg 1895.
61. Fulda. Ein Fall von wahrer Muskelhypertrophie. D. Arch. f. klin. Medizin B. 54 S. 525. — 1895.
62. Funke, R. Über die nach Durchschneidung der extrakardialen Nerven auftretenden Veränderungen im Herzmuskel. Zeitschr. für Heilkunde. B. 20 S. 1. — 1899.
63. Fürth, O. v. Über chemische Zustandsänderungen des Muskels. Ergebnisse der Physiologie. B. 2 Abt. I S. 575. — 1903.

64. Gehuchten, A. v. Pathologische Anatomie der Nervenzellen. Im Handbuch der patholog. Anatomie des Nervensystems. Berlin 1904.
65. Gessler, H. Die motorische Endplatte und ihre Bedeutung für die periphere Lähmung. Leipzig 1885.
66. Goldscheider. Zur allgemeinen Pathologie des Nervensystems. Berliner klin. Wochenschr. S. 421 u. S. 444. — 1894.
67. Derselbe. Über die Bedeutung der Reize für Pathologie und Therapie im Lichte der Neurontheorie. Verh. d. 15. Kongr. f. innere Medizin. S. 419. — 1897.
68. Goltz, Fr., und Freusberg, A. Über die Funktionen des Lendenmarks des Hundes. Archiv f. d. ges. Physiologie. B. 8 S. 460. — 1874.
69. Goltz, Fr., u. Ewald, J. R. Der Hund mit verkürztem Rückenmark. Archiv f. d. ges. Physiologie. B. 63 S. 362. — 1896.
70. Grünbaum, A. S. Note on muscle-spindles in pseudohypertrophic paralysis. Brain. T. 20 p. 365. — 1897.
71. Grunow. Zur Poliomyelitis anterior (chronica u. acuta) der Erwachsenen. D. Zeitschr. f. Nervenheilkunde. B. 20 S. 333. — 1901.
72. Halban, J. Die Dicke der quergestreiften Muskelfaser und ihre Bedeutung. Anatom. Hefte. B. 2 S. 269. — 1893.
73. Hauck, L. Unters. zur norm. u. path. Histologie der quergestreiften Muskulatur. D. Zeitschr. f. Nervenheilkunde. B. 17 S 56. — 1900.
74. Hansemann. Über trophische Störungen nach Kontinuitätstrennung des N. ischiadicus. Berliner klin. Wochenschr. B. 31 Nr. 8 S. 191. — 1894.
75. Hester, C. Fettspaltung und Fettaufbau im Gewebe, zugleich ein Beitrag zur Kenntnis der sogen. fettigen Degeneration. Virchows Archiv. B. 164 S. 293. — 1901.
76. Heidelberg. Zur Pathologie der quergestr. Muskeln. In.-Diss. Breslau 1878.
77. Heidenhain, M. Struktur der kontraktilen Materie. Ergebnisse der Anatomie und Entwicklungsgeschichte. B. 8. S. 3. — 1899.
78. Derselbe. Über die Struktur des menschlichen Herzmuskels. Anatom. Anzeiger. B. 20 S. 33. — 1901.
79. Hitzig, E. Über die mechanische Erregbarkeit gelähmter Muskeln. Virchows Archiv. B. 41 S. 301. — 1867.
80. Derselbe. Beiträge zur Lehre von der progressiven Muskelatrophie. Berliner klin. Wochenschrift. B. 26 S. 629. — 1889.
81. Hoffmann, J. Über chron. spin. Muskelatrophie im Kindesalter, auf familiärer Basis. D. Zeitschr. f. Nervenheilkunde. B. 3 S. 427. — 1893.
82. Derselbe. Weitere Beitr. z. Lehre von der heredit. progr. spin. Muskelatrophie im Kindesalter. D. Zeitschr. f. Nervenheilkunde. B. 10 S. 292. — 1897.
83. Hofmann, A. Über den Zusammenhang d. Durchschneidung d. N. vagus mit degener. entzündl. Veränd. am Herzmuskel. Virchows Archiv. B. 150 S. 161. — 1897.
84. Hofmann, F. B., u. Amaya, S. Über scheinbare Hemmungen am Nerv-muskelpräparate. II. Archiv f. d. ges. Physiologie. B. 91 S. 425. — 1902.
85. Horsley, V. Short note on sense organs in muscle on the preservation of muscle-spindles in conditions of extreme muscular atrophy, following section of motor nerve. Brain. T. 20 p. 373. — 1897.
86. Jensen, P. Zur Analyse der Muskelstörung bei der Thomsenschen Krankheit. D. Arch. f. klin. Mediz. B. 77 S. 246. — 1903.

87. Jolly. Über die Unregelmäßigkeit des Zuckungsgesetzes am lebenden Menschen. Arch. f. Psych. B. 13 S. 718. — 1892.

88. Kahlden, v. Über Regeneration d. quergestr. Muskeln. Zusammenfassendes Referat. Zentralbl. f. allg. Path. u. p. An. B. 4 S. 826. — 1893.

89. Kaiser, K. Eine Hemmungserscheinung am Nervmuskelpräparat. Zeitschr. f. Biologie. B. 28 S. 417. — 1891.

90. Kahler, O., u. Pick, A. Weitere Beitr. z. Pathol. u. path. Anat. des Zentralnervensystems. Zeitschr. f. Heilkunde. B. 2 S. 301. — 1881.

91. Kerschner, L. Zur Theorie der Innervationsgefühle. Ber. des naturw. med. Vereins in Innsbruck. Jahrg. 23. S.-A. — 1897.

92. Kirby. Experiment. Unters. über die Regeneration des quergestr. Muskelgewebes. Zieglers Beitr. z. path. Anat. u. allg. Path. B. 11 S. 302. — 1892.

93. Knape, E. V. Experim. Unters. über die motor. Kerne einiger spinaler Nerven der hinteren Extremitäten d. Hundes. D. Zeitschr. f. Nervenheilkunde. B. 20 S. 116. — 1901.

94. Knoll, Ph. Über helle u. trübe, weiße u. rote quergestr. Musk. Sitzungsber. d. k. Akad. zu Wien. B. 98 Abt. III S. 456. — 1889.

95. Derselbe. Über protoplasmaarme und protoplasmareiche Muskulatur. Denkschr. d. k. Akad. zu Wien. B. 58 S. 633. — 1891.

96. Derselbe. Zur Lehre von den Struktur- u. Zuckungsverschiedenheiten der Muskelfasern. Sitzungsber. d. k. Akad. zu Wien. B. 101 Abt. III. — 1892.

97. Knoll, Ph., u. Hauer, A. Über das Verhalten der protoplasmaarmen und protoplasmareichen quergestr. Muskelfasern unter pathol. Verhältnissen. Sitzungsber. d. k. Akad. zu Wien. B. 101 Abt. III S. 315. — 1892.

98. Knoll, Ph. Über Myokarditis und die übrigen Folgen der Vagussektion bei Tauben. Zeitschr. f. Heilkunde. B. 1 S. 42. — 1880.

99. Kölliker, A. v. Einige Bemerkungen über die Endigungen der Hautnerven u. d. Bau d. Muskeln. Zeitschr. f. wiss. Zoologie. B. 8 S. 319. — 1857.

100. Derselbe. Untersuchungen über die letzten Endigungen der Nerven. I. Abh. Über die Endig. d. Nerven in d. Muskeln d. Frosches. Zeitschr. f. wiss. Zoologie. B. 12 S. 149. — 1863.

101. Derselbe. Handbuch der Gewebelehre. 6. Aufl. B. 1. Leipzig 1889.

102. Kohnstamm, O. Über retrograde Degeneration. Schmidts Jahrb. B. 267 S. 253. — 1899.

103. Korotneff. Histolyse und Histogenese des Muskelgewebes bei der Metamorphose der Insekten. Biol. Zentralbl. B. 12 S. 261. — 1892.

104. Kottmann, W. Über Kernveränderungen bei Muskelatrophie. Inaug.-Diss. Bern 1900.

105. Kowalevsky, A. Beiträge z. Kenntn. d. nachembryonalen Entwicklung der Musciden. Zeitschr. f. wissensch. Zoologie. B. 45 S. 542. — 1887.

106. Krause, C. F. T. Handbuch d. menschl. Anatomie. Hannover 1843.

107. Krause, W. Die Querlinien der Muskelfasern in physiologischer Hinsicht. Zeitschr. f. Biologie. B. 5 S. 411. — 1869.

108. Krauß, E. Beitr. z. Muskelpathologie, histol. und chem. Untersuch. nach Tenotomie und Neurotomie. Virchows Archiv. B. 113 S. 315. — 1888.

109. Krehl, L. Über fettige Degeneration des Herzens. D. Arch. f. klin. Medizin. B. 51 S. 416. — 1893.

110. Derselbe. Grundriß der allg. klin. Pathologie. Leipzig 1893.

111. Krösing, R. Über die Rückbildung und Entwicklung der quergestr. Muskelfasern. Virchows Archiv. B. 128 S. 445. — 1892.

112. Kühne. Über die Endigungen der Nerven in den Muskeln. Virchows Archiv. B. 27 S. 508. — 1863.
113. Derselbe. Die Muskelspindeln. Virchows Archiv. B. 28 S. 528. — 1863.
114. Derselbe. Über die Endigungen der Nerven in den Nervenhügeln der Muskeln. Virchows Archiv. B. 30 S. 187. — 1864.
115. Kußmaul. Über die Ertötung der Gliedmaßen durch Einspritzung von Chloroform in die Schlagadern. Virchows Archiv. B. 13 S. 289. — 1858.
116. Langhans, Th. Anatom. Beitr. z. Kenntn. d. Kretinen (Knochen, Geschlechtsdrüsen, Muskeln u. Muskelspindeln nebst Bem. über d. physiol. Bedeutung d. letzteren). Virchows Archiv. B. 149 S. 155. — 1897.
117. Leegard, Chr. Über die Entartungsreaktion. Experimentaluntersuchung. D. Arch. f. klin. Medizin. B. 26 S. 459. — 1880.
118. Leick u. Winckler. Die Herkunft des Fettes bei Fettmetamorphose des Herzfleisches. Arch. f. exp. Path. u. Pharm. B. 48 S. 164. — 1902.
119. Leonowa, O. v. Zur pathologischen Entwicklung des Zentralnervensystems. Neurol. Zentralbl. B. 12 S. 218 u. S. 263. — 1893.
120. Leser. Unters. über ischämische Muskellähmungen und Muskelkontrakturen. Volkmanns Sammlg. klin. Vorträge. Nr. 249. — 1885.
121. Levaditi. Contribution à l'étude des atrophies musculaires experimentales. La presse médicale. No. 81 p. 214. — 1899.
122. Lewin, A. Zur Pathologie der progr. Muskelatrophie und verwandter Zustände. D. Zeitschr. f. Nervenheilkunde. B. 2 S. 139. — 1892.
123. Leyden, E. v., u. Goldscheider. Die Erkrankungen des Rückenmarkes u. d. Medulla oblongata. In Nothnagels spez. Path. u. Ther. Wien 1897.
124. Löwenthal, W. Unters. über das Verhalten der quergestr. Muskulatur bei atrophischen Zuständen. D. Zeitschr. f. Nervenheilkunde. B. 13 S. 106. — 1898.
125. Löwinsons Fettfärbung, dem. v. Blaschko. Sitzungsber. der Berliner dermatolog. Ges. Dermatolog. Zeitschr. B. 8 S. 633. — 1901.
126. Lubarsch, O. Über fetthaltige Pigmente. Zentralbl. f. allg. Path. u. path. Anat. B. 13 S. 881. — 1902.
127. Lugaro, E. Pathologische Anatomie der peripherischen Nerven (cerebrospinalen u. sympathischen) der Plexuserkrankungen und Erkrankungen der Spinalganglien. Im Handbuch der path. Anat. des Nervensystems. Berlin 1904.
128. Mai, E. Unters. über den Zuckungsablauf bei Änderung des Wassergehalts des Muskels. In.-Diss. Würzburg 1903.
129. Mahalanobis, S. C. Microscopical observations on muscle fat in the salmon. Comm. to the R. S. Edinb. 20. XII. 1897, and reprint from the Gov. Rep. of the fishery board for Scotland May 1898. Cit. nach Schiefferdecker.
130. Mann, L. Der gegenwärtige Stand der Elektrodiagnostik. Referat auf d. 2. intern. Congr. f. med. Elektrologie u. Radiologie. S.-A.
131. Derselbe. Elektrodiagnostik u. Elektrotherapie. Wien u. Leipzig 1904.
132. Marchand, F. Der Prozeß der Wundheilung. Stuttgart 1901.
133. Marinesco, G. Über Veränderung der Nerven und des Rückenmarks nach Amputationen. Ein Beitrag zur Nerventrophik. Neurol. Zentralbl. S. 460 u. S. 505 u. S. 564. — 1892.
134. Martini, E. Beitr. z. path. Histologie der quergestr. Muskeln. D. Arch. f. klin. Medizin. B. 4 S. 505. — 1868.
135. Martinotti, C. Su alcune particolarità di struttura delle fibre muscolare striate in rapporto colla diagnosi di acromegalia. Extr. d. Annali di Fre-

niatria e Scienze affine del R. Manicomio di Torino. V. XII. Cit. n. Schaffer: 182. — 1902.

136. Mayeda, R. Über die Kaliberverhältnisse der quergestreiften Muskelfasern. Zeitschr. f. Biologie. B. 27 S. 119. — 1890.

137. Mayer, S. Über Vorgänge der Degeneration u. Regeneration im unversehrten peripherischen Nervensystem. Zeitschr. f. Heilkunde. B. 2 S. 154. — 1881.

138. Derselbe. Zur Histologie des quergestreiften Muskels. Biolog. Zentralbl. B. 4 S. 129. — 1885.

139. Derselbe. Einige Bem. zur Lehre von d. Rückbildung quergestr. Muskelfasern. Zeitschr. f. Heilkunde. B. 8 S. 177. — 1887.

140. Merzbacher, L. Die Folgen der Durchschneidung der sensibeln Wurzeln im unteren Lumbalmarke, im Sakralmarke und in der Cauda equina des Hundes. Archiv f. d. ges. Physiologie. B. 92 S. 585. — 1902.

141. Miescher. Ber. über die Verh. der naturf. Gesellsch. in Basel. Ref. in Arch. f. Anat. Physiol. u. wissensch. Medizin. S. LXIII. — 1843.

142. Morpurgo, B. Über die Aktivitätshypertrophie d. willkürlichen Muskeln. Virchows Archiv. B. 150 S. 522. — 1897.

143. Morpurgo, B., u. Bindi, F. Über die numerischen Schwankungen der Kerne in den quergestreiften Muskelfasern des Menschen. Virchows Archiv. B. 151 S. 181. — 1898.

144. Müller, L. R. Weitere Beitr. zur Path. u. path. Anat. des unteren Rückenmarksabschnittes. D. Zeitschr. f. Nervenheilkunde. B. 19 S. 303. — 1901.

145. Derselbe. Klin. u. exper. Studien über die Innerv. der Blase, des Mastdarms und des Genitalapparates. D. Zeitschr. f. Nervenheilkunde. B. 21 S. 86. — 1902.

146. Muskens, J. J. Muskeltonus u. Sehnenphänomene. Neurol. Zentralbl. B. 18 S. 1074. — 1899.

147. Nathan. Über d. Verh. der Muskelfas. in bez. auf Vakuolenbildung und Hypertrophie nach Nervendurchschneidung. In.-Diss. Bonn 1889.

148. Nauwerck, C. Über Muskelregeneration nach Verletzungen. Experim. Unters. Jena 1890.

149. Neumann, E. Über den Heilungsprozeß nach Muskelverletzungen. Arch. f. mikr. Anat. B. 4 S. 323. — 1868.

150. Nissl, F. Die Neuronenlehre und ihre Anhänger. Jena 1903.

151. Derselbe. Nervenzellen (pathologisch) in: Enzyklopädie der mikroskopischen Technik. Berlin u. Wien 1903.

152. Oppenheim u. Siemerling. Über das Vorkommen von Hypertrophie der Primitivfasern in Muskelpartikelchen, welche dem lebenden Menschen exzidiert wurden. Zentralbl. f. d. medizin. Wissensch. S. 705 u. S. 737. — 1889.

153. Oppenheim, H. Lehrbuch der Nervenkrankheiten. 3. Aufl. Berlin 1902.

154. Overton, E. Beiträge zur Nerven- u. Muskelphysiologie. Arch. f. d. ges. Physiologie. B. 92 S. 115 u. S. 346. — 1902.

155. Petrén, K. u. G. Beitr. z. Kenntnis d. Nervensystems u. der Netzhaut bei Anencephalie u. Amyelie. Virchows Archiv. B. 151 S. 438. — 1898.

156. Pick, Fr. Zur Kenntn. der progressiven Muskelatrophie. D. Zeitschr. f. Nervenheilkunde. B. 17 S. 1. — 1900.

157. Derselbe. Die Muskelspindeln u. ihre Funktion. Zusammenfassendes Referat. Zentralbl. f. allg. Path. u. path. An. B. 11 S. 266. — 1900.

158. Pighini, G. Lesioni nervose e patogenesi delle amiotrofie di origine articolare. Rivista sperim. di freniatria. V. 28 p. 545. — 1902.

159. Pilcs, A. Beitr. z. Studium der Atrophie u Degeneration im Nervensystem. Jahrb. f. Psychiatrie u. Neurologie. B. 18 S. 341. — 1899.
160. Popoff. Über die Veränderungen des Muskelgewebes bei einigen Infektionskrankheiten. Virchows Archiv. B. 61 S. 322. — 1874.
161. Quincke, H. Über Muskelatrophie bei Gehirnerkrankungen. D. Arch. f. klin. Mediz. B. 42 S. 492. — 1888.
162. Derselbe. Über cerebrale Muskelatrophie. D. Zeitschr. f. Nervenheilkunde. B. 4 S. 299. — 1893.
163. Remak, E. Über die Definition der Entartungsreaktion. D. medizin. Wochenschr. Nr. 46 S. 1153. — 1893.
164. Derselbe. Grundriß der Elektrodiagnostik und Elektrotherapie. Wien u. Leipzig 1895.
165. Ricker, G. Vergleichende Untersuchungen über Muskelatrophie. In.-Diss. Berlin 1893.
166. Derselbe. Beiträge zur Lehre von der Atrophie und Hyperplasie (nach experim. Unters. am Muskel). Virchows Archiv. B. 165 S. 263. — 1901.
167. Ricker, G., u. Ellenbeck, J. Beitr. z. Kenntn. der Veränderungen des Muskels nach der Durchschneidung seines Nerven. Virchows Archiv. B. 158 S. 199. — 1899.
168. Rindskopf, C. Über das Verhalten der Muskelfasern in bezug auf Vakuolenbildung u. Hypertrophie nach Nervendurchschneidung. In.-Diss. Bonn 1890.
169. Robin, Ch. Système musculaire. Dictionnaire encyclopédique des Sciences médicales. p. 501. Paris 1876.
170. Rollett, A. Unters. über den Bau d. quergestreiften Muskelfasern. I. Teil. Denkschr. d. k. Akad. zu Wien. B. 49 S. 81. — 1885. II. Teil. Ebenda. B. 51 S. 24. — 1885.
171. Derselbe. Anatom. u. physiolog. Bem. über die Musk. der Fledermäuse. Sitzungsber. d. k. Akademie zu Wien. B. 98 Abt. III S. 169. — 1889.
172. Derselbe. Unters. über Kontraktion und Doppelbrechung der quergestreiften Muskelfasern. Denkschr. d. k. Akad. zu Wien. B. 58 S. 55. — 1891.
173. Rösner, A. Über die Erregbarkeit verschiedenart. quergestr. Muskeln. Arch. f. d. ges. Physiologie. B. 81 S. 105. — 1900.
174. Rosenfeld, G. Fettbildung. Ergebnisse der Physiologie. B. 2 Abt. I S. 50. — 1903.
175. Rosenthal, W. Über den Nachweis von Fett durch Färbung. Verh. d. deutsch. pathol. Ges. II. S. 440. — 1900.
176. Roth, W. Über neuromuskuläre Stämmchen in den willkürl. Muskeln. Zentralbl. f. d. medizin. Wissensch. Nr. 8 S. 129. — 1887.
176a. Roux, W. Ges. Abhandlungen über Entwicklungsmechanik der Organismen. Leipzig 1895.
177. Ruffini, A. Observations on sensory nerve-endings in voluntary muscles. Brain. T. 20 p. 368. — 1897.
178. Rumpf, Th., u. Schumm, O. Über chemische Änderungen d. Muskulatur bei d. Entartungsreaktion. D. Zeitschr. f. Nervenheilkunde. B. 20 S. 444. — 1901.
179. Rumpf, Th. Weitere Unters. über Polyneuritis u. d. chem. Veränderungen gelähmter und degenerierter Muskeln. Unter Mitwirkung von Gronover u. Thom. D. Arch. f. klin. Medizin. B. 79 S. 158. — 1903.
180. Samuel, S. Das Gewebswachstum bei Störungen der Innervation. Virchows Archiv. B. 113 S. 272. — 1888.

181. Schaffer, J. Beitr. zur Histologie und Histogenese der quergestr. Muskelfasern des Menschen und einiger Wirbeltiere. Sitzungsber. der k. Akademie zu Wien. B. 102 Abt. III S. 7. — 1893.
182. Derselbe. Bemerkungen zu C. Martinottis Abhandlung: (vergl. 135). Virchows Archiv. B. 174 S. 401. — 1903.
183. Schäffer. Über die histologischen Veränderungen d. quergestr. Muskelfasern in d. Peripherie von Geschwülsten. Virchows Archiv. B. 110 S. 443. — 1887.
184. Schauta. Zerstörung d. Nerv. facialis und deren Folgen. Sitzungsber. d. k. Akademie zu Wien. B. 65 Abt. III S. 105. — 1872.
185. Schenck, F. Physiologische Charakteristik der Zelle. Würzburg 1899.
186. Schiefferdecker, P. Beiträge zur Kenntnis der Myotonia congenita, der Tetanie mit myotonischen Symptomen, der Paralysis agitans und einiger anderer Muskelkrankheiten, zur Kenntnis der Aktivitäts-Hypertrophie und des normalen Muskelbaues. Mit klinischen Beiträgen von Fr. Schultze. D. Zeitschr. f. Nervenheilkunde. B. 25 H. 1—4. — 1903.
187. Schradieck, C. Unters. an Muskel u. Sehne nach der Tenotomie. In.-Diss. Rostock 1900.
188. Schultze, Fr. Über den mit Hypertrophie verbundenen progressiven Muskelschwund u. ähnliche Krankheitsformen. Wiesbaden 1886.
199. Schwalbe, G., u. Mayeda, R. Über die Kaliberverhältnisse der quergestr. Muskelfasern des Menschen. Zeitschr. f. Biologie. B. 27 S. 482. — 1890.
190. Sherrington, C. S. On the anatomical constitution of nerves of sceletal muscles. Journal of physiology. V. 17 p. 237. — 1894.
191. Derselbe. Further note on the sensory nerves of muscles. Proceed. Roy. Soc. 8. Apr. 1897.
192. Siebold, v. Zeitschr. f. wissensch. Zoologie. B. 5 S. 199. — 1854.
193. Steinert, B. Beitrag zur Kenntnis der Inaktivitätsatrophie der Muskelfaser. In.-Diss. Würzburg 1887.
194. Steinert, H. Cerebrale Muskelatrophie. Nebst einem Beitrag z. Kasuistik der Balkentumoren. D. Zeitschrift f. Nervenheilkunde. B. 24 S. 1. — 1903.
195. Steyrer, A. Ein Beitrag zur Chemie des entarteten Muskels. Hofmeisters Beiträge zur chem. Physiologie u. Pathologie. B. 4 S. 234. — 1903.
196. Stier, S. Experim. Unters. über das Verhalten der quergestreiften Muskeln nach Läsionen des Nervensystems. Archiv f. Psychiatrie. B. 29 S. 249. — 1896.
197. Stöhr, Ph. Lehrb. d. Histologie. 8. Aufl. Jena 1898.
198. Strahl. Zur Lehre von der wachsartigen Degeneration der quergestreiften Muskeln. In.-Diss. Marburg 1880.
199. Stransky, E. Über diskontinuierliche Zerfallsprozesse an d. peripheren Nervenfaser. Journ. f. Psychologie u. Neurologie. B. 1 S. 169. — 1903.
200. Stroebe. Experim. Unters. über Degeneration und Regeneration periph. Nerven nach Verletzungen. Zieglers Beiträge z. path. Anat. u. z. allg. Path. B. 13 S. 160. — 1893.
201. Strümpell, A. v. Zur Lehre von der progressiven Muskelatrophie. D. Zeitschr. f. Nervenheilkunde. B. 3 S. 471. — 1893.
202. Derselbe. Beiträge zur Pathologie u. pathologischen Anatomie der multiplen Neuritis. D. Arch. f. klin. Medizin. B. 64 S. 146. — 1899.
203. Theodore, E. Experimenteller Beitrag zur zeitlichen Entwicklung der sekundären Degenerationen im Hunderückenmark. In.-Diss. Straßburg 1902.

204. Verworn, M. Allgemeine Physiologie. 4. Aufl. Jena 1903.
205. Vierordt, H. Anatomische, physiologische und physikalische Daten und Tabellen. 2. Aufl. Jena. 1893.
206. Volkmann, R. Über die Regeneration des quergestr. Muskelgewebes beim Menschen u. Säugetier. Experimentelle Untersuchung. Zieglers Beitr. z. path. Anat. u. z. allg. Pathol. B. 12 S. 233. — 1892.
207. Vulpian. Leçons sur l'appareil vasomoteur. T. II. Paris 1875.
208. Walbaum, O. Untersuchung über die quergestreifte Muskulatur mit besond. Berücks. der Fettinfiltration. Virchows Archiv. B. 158 S. 170. — 1899.
209. Waldeyer, W. Über die Veränderungen der quergestr. Muskeln bei der Entzündung und dem Typhusprozeß, sowie über die Regeneration derselben nach Substanzdefekten. Virchows Archiv. B. 34 S. 473. — 1865.
210. Weber, E. Muskelbewegung in R. Wagners Handwörterbuch der Physiologie. B. 3 Abt. 2 S. 63. — 1846.
211. Weismann, A. Über das Wachsen der quergestreiften Muskeln nach Beobachtungen am Frosch. Zeitschr. f. rationelle Medizin. B. 10 S. 263. — 1861.
212. Westphal, A. Anatomische Unters. des unter dem Titel: „Über einen diagnostisch unklaren Fall von Erkrankung des Nervensystems" von Prof. Westphal in den Charité-Annalen XIV. Jahrg. 1889 veröffentlichten Falls. Arch. f. Psychiatrie. B. 24 S. 838. — 1893.
213. Wiener, H. Erklärung der Umkehr des Zuckungsgesetzes bei der Entartungsreaktion. Auf experimenteller und klinischer Basis. D. Archiv f. klin. Medizin. B. 60 S. 264. — 1898.
214. Zenker, F. A. Über die Veränderungen der willkürlichen Muskeln im Typhus abdominalis. Leipzig 1864.
215. Ziemssen, H., u. Weiss, A. Die Veränderungen der elektr. Erregbarkeit bei traumat. Lähmungen. D. Arch. f. klin. Medizin. B. 4 S. 579. — 1868.
216. Ziemssen, H. Die Elektrizität in der Medizin. 4. Aufl. Berlin 1872.

Lippert & Co. (G. Pätz'sche Buchdr.), Naumburg a. S.

Lippert & Co. (G. Pätz'sche Buchdr.), Naumburg a. S.